

МІНІСТЕРСТВО ОХОРОНИ ЗДОРОВ'Я УКРАЇНИ

Департамент роботи з персоналом, освіти та науки

Центр тестування професійної компетентності фахівців з вищою освітою
напрямів підготовки “Медицина” і “Фармація”

Код ID							

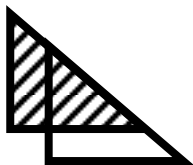
Прізвище							

Варіант _____

**Збірник тестових завдань для складання
ліцензійного іспиту**

Крок 3

СТОМАТОЛОГІЯ



ІНСТРУКЦІЯ

Кожне з пронумерованих запитань або незавершених тверджень у цьому розділі супроводжується відповідями або завершенням твердження. Оберіть ОДНУ відповідь (завершене твердження), яка є НАЙКРАЩОЮ у даному випадку та замалюйте у бланку відповідей коло, яке містить відповідну латинську літеру.

ББК 54.1я73
УДК 61

Автори тестових завдань: Андрушко М.В., Анісімова Л.А., Баликов В.В., Безвушко Е.В., Безсмертний А.А., Бойко Г.Г., Брашкін А.П., Ганіч І.Г., Гензицька О.С., Герман С.І., Гірчак Г.В., Глазунов О.А., Глухов А.В., Годована О.І., Голік В.П., Гордіюк М.М., Горобець С.М., Гречко Н.Б., Давиденко Г.М., Девдера О.І., Дементьева О.В., Дмитрієва А.А., Донська І.Г., Дубецька І.С., Дюдін І.Л., Ейхгорн Т.Ю., Єзерська О.В., Єрмакова Н.Ю., Жеро Н.І., Житній М.І., Журочко О.І., Заболотна І.І., Зайонц С.І., Заяц С.М., Казакова К.С., Карпінська О.Д., Карук Є.В., Каюкова В.Д., Комаревська О.В., Кононенко Ю.Г., Косенко Ю.В., Крупник Н.М., Крючко А.І., Лазуткін В.П., Ліпницький Т.М., Манухіна О.М., Мельник В.Л., Михайленко Н.М., Мозгова Н.В., Мосейко О.О., Назарук Р.М., Немеш О.М., Ніколов В.Г., Новікова М.А., Овчаренко О.М., Олиферовская Р.П., Онопрієнко М.М., Осипенкова Т.С., Остап'як І.З., Парубок Ю.М., Пільтай В.Г., Полякова С.В., Попко А.М., Попов Р.В., Пушкар Л.Ю., Радько В.І., Різник Б.М., Рузін Г.П., Самойленко А.В., Самсонов О.В., Світлична О.М., Семенова О.О., Сенчакович Ю.В., Себов В.І., Синявський Г.М., Сирота О.М., Сірик В.А., Скрипнікова Т.П., Соколова І.І., Солоп Л.М., Стеблянко Л.В., Сторожев В.А., Стоян О.Ю., Терьошіна З.Л., Тимофеева О.О., Тіщенко Т.Л., Труфанова В.П., Федорич Т.Т., Фесенко В.І., Хавалкіна Л.М., Хасанова Г.Б., Хміль Т.А., Цветкова Н.В., Циганова Н.Б., Циганок Л.В., Челяпіна О.О., Чирко В.П., Чуганський І.В., Чухрай Н.Л., Шаповалов А.С., Шаповалова Т.С., Шарипов В.І., Шешукова О.В., Ширіханова І.Ю., Щегольова М.Г., Яремчук А.Г., Ярова С.П., Ярославська Ю.Ю. та комітети фахової експертизи.

Рецензенти. Експерти: Авдєєв О.В., Беліков О.Б., Воловар О.С., Волосовець Т.М., Годованець О.І., Кузник Н.Б., Манухіна О.М., Нідзельський М.Я., Остапенко О.І., Пелехан Л.І., Поліщук С.С., Попович З.Б., Самойленко А.В., Силенко Ю.І., Скакун Л.М., Тріль С.І., Хавалкіна Л.М., Цислюк В.П., Яковенко Л.М.

Збірник містить тестові завдання для проведення ліцензійного інтегрованого іспиту “Крок 3. Стоматологія” та подальшого використання у навчальному процесі.

Для інтернів та викладачів вищих медичних навчальних закладів і закладів післядипломної освіти.

Затверджено Міністерством охорони здоров'я України як екзаменаційне та навчальне видання на підставі висновків експертів (накази МОЗ України від 14.08.1998 №251, від 27.12.1999 №303, від 16.10.2002 №374, від 29.05.2003 №233, від 20.11.06 №763).

© Copyright

ДЕРЖАВНА ОРГАНІЗАЦІЯ “ЦЕНТР ТЕСТУВАННЯ ПРОФЕСІЙНОЇ КОМПЕТЕНТНОСТІ ФАХІВЦІВ З ВИЩОЮ ОСВІТОЮ НАПРЯМІВ ПІДГОТОВКИ “МЕДИЦИНА” І “ФАРМАЦІЯ” ПРИ МІНІСТЕРСТВІ ОХОРОНИ ЗДОРОВ'Я УКРАЇНИ”.

1. Хворому 52 роки. У крові: ер.- 3, 4 · 10¹²/л, анізо- та поїкілоцитоз, з наявністю мегалоцитів та мегалобластів; КП- 1,48; лейкоц.- 3, 8 · 10⁹/л. Якому найбільш імовірному діагнозу відповідає зазначена картина крові?

- A. Перніціозна анемія
- B. Хронічний мієлолейкоз
- C. Кандидозний стоматит
- D. Залізодефіцитна анемія
- E. Глосалгія

2. Хворий 44-х років скаржиться на шорсткість слизової оболонки щоки, неприємні відчуття під час приймання їжі. Об'єктивно: на гіперерованій слизовій оболонці лівої щоки та в ретромоллярній ділянці відмічається візерунчасте розташування білуватих нашарувань, що не знімаються. Який найбільш імовірний діагноз?

- A. Червоний плесканий лишай
- B. Лейкоплакія
- C. Кандидозний стоматит
- D. М'яка лейкоплакія
- E. Червоний вівчак

3. Пацієнт 44-х років скаржиться на самочинний, нападаподібний біль, що виникає в різний час доби, з іррадіацією у вухо, нижню щелепу зліва. Біль триває 15-20 хвилин, посилюється від холодного. Об'єктивно: на жувальній поверхні 27 зуба глибоко каріозна порожнина. Після некротомії виявлено незначну ділянку оголеної пульпи. Реакція на холод різко болюча. Який найбільш імовірний діагноз?

- A. Гострий дифузний пульпіт
- B. Гострий обмежений пульпіт
- C. Гіперемія пульпи
- D. Гострий гнійний пульпіт
- E. Загострення хронічного пульпіту

4. У пацієнтки 13-ти років самовільні болі в ділянці лівої верхньої щелепи. Виникли декілька днів тому. Об'єктивно: в 24 зубі є глибока каріозна порожнина, зондування різко болюче і викликає тривалий біль. Перкусія трохи позитивна. На рентгенограмі: несформована верхівка кореня. Яка тактика лікаря?

- A. Екстирпація, тимчасове пломбування кальцієвмісною пастою
- B. Екстирпація, тимчасово турунда з декаметоксином
- C. Екстирпація, тимчасово турунда з гвоздичною олією
- D. Екстирпація, постійне пломбування евгенолвмісними пастами
- E. Екстирпація, постійне пломбування склоіономерним цементом

5. Перевага яким пломбувальним матеріалом надається при пломбуванні порожнини ІІІ класу за Блеком з косметичних мірку-

вань?

- A. Мікрофіли
- B. Конденсуючі композити
- C. Макрофіли
- D. Гібридні композити
- E. Склоіономерні цементи

6. Перевага яким пломбувальним матеріалом надається при реставрації порожнини ІV класу за Блеком?

- A. Гібридні композити
- B. Мікрофіли
- C. Макрофіли
- D. Конденсуючі композити
- E. Склоіономерні цементи

7. Вагітна у терміні 4 місяці звернулась до стоматолога на консультацію. Об'єктивно: край ясен та ясенні сосочки щільні, в вигляді валика, збільшені на 1/3 висоти коронки зуба, овальної форми. Який попередній діагноз?

- A. Гіпертрофічний гінгівіт
- B. Катаральний гінгівіт
- C. Пародонтит
- D. Виразковий гінгівіт
- E. Пародонтоз

8. У дитини 7-ми років під час профілактичного огляду в перших постійних молярах виявлені закриті непігментовані фісури. Цілісність емалі збережена, при її зондуванні шорсткість не визначається. Яка тактика лікаря?

- A. Неінвазивна герметизація
- B. Інвазивна герметизація
- C. Профілактичне пломбування
- D. Диспансерне спостереження
- E. ART-методика

9. Хвора 27-ми років скаржиться на різкий біль у лівій привушній ділянці. Температура тіла - 37,8°C. Відзначається невелика асиметрія обличчя за рахунок припухлості м'яких тканин перед козелком лівого вуха. Звужений слуховий прохід. Відкривання рота обмежене до 2,0 см. Зуби інтактні, нижня щелепа незначно зміщена вправо. Слизова оболонка порожнини рота блідо-рожевого кольору. Який найбільш імовірний діагноз?

- A. Артрит лівого СНЩС
- B. Перелом суглобного відростка нижньої щелепи
- C. Флегмона привушно-жувальної ділянки
- D. Лівосторонній отит
- E. Артоз лівого СНЩС

10. Хворий 45-ти років звернувся до стоматолога зі скаргами на періодично виникаючий зсув нижньої щелепи, що з'являється при розмові чи широкому відкриванні рота. Зсув хворий усуває самостійно шляхом натиснення на підборіддя. Який найбільш

вірогідний діагноз?

- A. Звичний вивих нижньої щелепи
- B. Хронічний артрит СНЩС
- C. Артоз СНЩС
- D. Контрактура нижньої щелепи
- E. Анкілоз СНЩС

11. Хворий 26-ти років скаржиться на наявність нориць на шкірі в ділянці нижньої щелепи праворуч. Об'єктивно: температура тіла 37,2 – 37,8°C. Обличчя асиметричне за рахунок набряку в ділянці кута нижньої щелепи справа. Шкіра червоно-синюшного відтінку. Визначають 4 нориці з незначними крихкоподібними виділеннями. При пальпації слабко-болісний дерев'янистий інфільтрат з окремими ділянками флуктуації. Відкриття рота до 1,5 см. Який найбільш імовірний діагноз?

- A. Актиномікоз нижньої щелепи
- B. Ретромолярний періостит
- C. Хронічний одонтогенний остеомієліт
- D. Мігруюча гранульома обличчя
- E. Рак нижньої щелепи

12. До лікаря звернувся хворий 42-х років зі скаргами на пухлиноподібне утворення на слизовій нижньої губи, що з'явилося приблизно місяць тому та повільно збільшується в розмірах. Об'єктивно: у товщі нижньої губи ущільнення, обмежене, еластичне, безболісне, округлої форми, спаяне зі слизовою оболонкою. Слизова над ущільненням прозора, навколо - не змінена. Який найбільш імовірний діагноз?

- A. Кіста малої слинної залози
- B. Ліпома нижньої губи
- C. Абсцес малої слинної залози
- D. Фіброма нижньої губи
- E. Папілома нижньої губи

13. Хворий 35-ти років звернувся за допомогою через 3 доби після видалення 37 зуба, зі скаргами на погіршення загального стану. Об'єктивно: хворий блідий, температура 38,1°C. Нижня щелепа ліворуч муфтоподібно потовщена, м'які тканини навколо набряклі, відкриття рота утруднено. Перехідна складка на рівні 48, 47, 45 зубів набрякла, слизова оболонка гіперемована, з комірочки 47 зуба виділяється гній, перкусія 48, 47, 45 болісна. В області нижньої губи - парестезія. Який найбільш імовірний діагноз?

- A. Гострий остеомієліт нижньої щелепи
- B. Гострий періодонтит 47 зуба
- C. Флегмона піднижньощелепної ділянки
- D. Нагноєння радикулярної кісти нижньої щелепи
- E. Гострий періостит нижньої щелепи

14. Батьки хлопчика 5-ти років, що відвідує дитячий садок, скаржаться на набряк м'яких тканин в обох привушно-

жувальних областях, підвищення температури до 38°C. Об'єктивно: привушні слинні залози збільшені, при пальпації м'які, болісні. Шкіра напружена, бліда, масна. З протоки слинної залози виділяється невелика кількість прозорої слини. Який найбільш імовірний діагноз?

- A. Епідемічний паротит
- B. Абсцес привушних ділянок
- C. Лімфаденіт привушних ділянок
- D. Бактеріальний паротит
- E. Псевдопаротит Герценберга

15. Хворий 22-х років звернувся з приводу утрудненого прорізування 48 зуба, зі скаргами на біль у ділянці 48 зуба, обмежене відкриття рота. Об'єктивно: рот відкриває до 2,5 см. Коронка 48 зуба прорізала медіальними горбами, вкрита слизовою оболонкою, набрякла, гіперемована, з-під неї виділяється гній. Яку лікувальну тактику слід обрати?

- A. Розсічення каптура
- B. Висічення каптура
- C. Медикаментозна терапія
- D. Видалення 48 зуба
- E. Фізіотерапевтичне лікування

16. Хворому 45-ти років перед видаленням кореня 13 зуба з приводу хронічного періодонтита зроблена інфраорбітальна анестезія. Після виконання анестезії з'явилися явища ішемії шкіри підочної ділянки. Що найбільш імовірно стало причиною ішемії?

- A. Спазмуюча дія анестезуючого розчину на судини
- B. Травмування ін'єкційною голкою судин
- C. Травмування ін'єкційною голкою підочного нерва
- D. Травмування ін'єкційною голкою очного яблука
- E. Попадання анестезуючого розчину в орбіту

17. Чоловік 43-х років скаржиться на часте випадіння пломби з верхнього переднього зуба, естетичний дефект. Об'єктивно: в 21 порожнина 4 класу за Блеком. Ріжучий край широкий; на рентгенограмі патологічні зміни відсутні. Який оптимальний метод лікування даного хворого?

- A. Керамічна вкладка
- B. Пластмасова коронка
- C. Металокерамічна коронка
- D. Металопластмасова коронка
- E. Металева вкладка

18. Під час обстеження порожнини рота хворого 69-ти років на фоні повної відсутності зубів, виявлений "рухливий альвеолярний гребінь" на верхній щелепі; атрофія 2 ступеня за Шредером. Слизова оболонка помірно рухлива. Якому відбитку за ступенем компресії слід віддати перевагу?

- А. Диференційований
- В. Компресійний
- С. Декомпресійний
- Д. Комбінований
- Е. З тиском

19. Чоловік 39-ти років скаржиться на біль, кровоточивість ясен, гіперсалівацію, головний біль. Хворіє впродовж року. Об'єктивно: шкірні покриви бліді, слизова ясен набрякла, яскраво-червоного кольору, болісна при дотику, кровоточить. По ясенному краю визначається сіро-чорна облямівка, яка не знімається. Регіонарні лімфатичні вузли збільшені, болісні під час пальпації. Який найбільш імовірний діагноз?

- А. Меркуріалізм
- В. Арибофлавіноз
- С. Пелагра
- Д. Сатурнізм
- Е. -

20. Під час профогляду у юнака 18-ти років лікар-стоматолог виявив на спинці та бічній поверхні язика округлі та гладенькі ділянки діаметром 0,5x1,0 см, оточені білуватим вінчиком. У зіскобі визначаються поодинокі клітини *Candida albicans*, *Treponema pallidum*. Який остаточний діагноз?

- А. Вторинний сифіліс
- В. Кандидозний глосит
- С. Ромбовидний глосит
- Д. Атрофічний кандидоз
- Е. Десквamatивний глосит

21. Жінці 30-ти років проводилося лікування пульпіту методом девітальної екстирпації. У 15 зубі була залишена миш'якови-ста паста. На повторний прийом пацієнтка прийшла тільки на 4-ту добу. Розвинувся токсичний періодонтит. Який засіб оптимальний для обробки кореневого каналу?

- А. Розчин Люголю
- В. Крезофен
- С. Трипсин
- Д. Евгенол
- Е. Емульсія гідрокортизону

22. Хворий 38-ми років, водій, скаржиться на гострий біль у роті, горлі, нездужання, підвищення температури тіла до 38,6°C. Після переохолодження хворий заступив на робочу зміну. Об'єктивно: ясна в області нижніх фронтальних зубів та слизова піднебіння гіперемовані, набряклі; некроз ясеневого краю і збільшення мигдаликів. Бактеріоскопія: фузо-спірилярний симбіоз. У крові: ер.- 4,5 · 10¹²/л; лейкоц.- 7,2 · 10⁹/л; ШОЕ- 18 мм/год. Яка подальша тактика лікаря-стоматолога?

- А. Направити на лікування до щелепно-лицьового стаціонару
- В. Провести лікування і видати лікарняний лист
- С. Провести лікування і відправити на робочу зміну
- Д. Провести лікування і видати довідку встановленої форми
- Е. Направити на консультацію до ЛОР-фахівця

23. Хвора 40-ка років звернулася зі скарги на біль від холодного, солодкого в 11, 21 зубах, косметичний дефект. Об'єктивно: в 11, 21 зубах в області екватора вестибулярної поверхні коронки зуба виявлені дефекти емалі овальної форми, які розташовані в косому напрямі, з гладким, блискучим, щільним дном. В анамнезі - тиреотоксикоз. Який найбільш імовірний діагноз?

- А. Некроз емалі
- В. Клиноподібний дефект
- С. Поверхневий карієс
- Д. Ерозія твердих тканин зуба
- Е. Незавершений амелогенез

24. Хворому 25-ти років встановлено діагноз: хронічний глибокий карієс 43. Об'єктивно: каріозна порожнина знаходиться на вестибулярній поверхні 43 в пришийковій ділянці, нижче за рівень ясен. Який оптимальний матеріал для постійної пломби в даному випадку?

- А. Компомер
- В. Амальгама
- С. Композит хімічної полімеризації
- Д. Композит світлової полімеризації
- Е. Силіко-фосфатний цемент

25. Пацієнтка 42-х років скаржиться на потрапляння їжі в міжзубний проміжок. Об'єктивно: у 26 на дистальній поверхні каріозна порожнина. Міжзубний сосочок гіперемований, набряклий. На рентгенограмі: остеопороз вершини міжальвеолярної перегородки. Яка подальша тактика лікаря?

- А. Відновити контактний пункт та провести місцеву протизапальну терапію
- В. Відновити контактний пункт та призначити електрофорез хлориду кальцію
- С. Контактний пункт не відновлювати, призначити гліцерофосфат кальцію *per os*
- Д. Запломбувати зуб без відновлення контактної точки та провести місцеву протизапальну терапію
- Е. Відновити контактний пункт та провести загальну остеотропну терапію

26. До стоматолога звернулася мама з 6-літньою дівчинкою з приводу незмикання передніх зубів. В анамнезі: шкідлива звичка смоктати язик. Об'єктивно: симптом "наперстку" при змиканні губ, мова порушена, між передніми зубами спостеріга-

ється вертикальна щілина до 8 мм. Який прикус у дитини?

- A.** Відкритий прикус
- B.** Глибокий прикус
- C.** Дистальний прикус
- D.** Мезіальний прикус
- E.** Перехресний прикус

27. Хворий 35-ти років звернувся до стоматолога зі скаргами на пульсуючий біль у зубі. Встановлено діагноз: гострий гнійний пульпіт 33. Для знеболювання 33 зуба була проведена провідникова анестезія 2% розчином ультракаїну з адреналіном. При розкритті порожнини зуба пацієнт відчув різкий біль у зубі, після чого зблід і втратив свідомість. АТ- 60/30 мм рт.ст., пульс ниткоподібний. Який найбільш вірогідний діагноз?

- A.** Непритомність
- B.** Гіперглікемічна кома
- C.** Гіпертонічний криз
- D.** Серцево-судинний колапс
- E.** Алергічна реакція на ультракаїн

28. Хвора 25-ти років звернулася до хірурга-стоматолога з метою підготовки порожнини рота до протезування. Після огляду та клінічного обстеження встановлено діагноз: хронічний періодонтит 41 та 12 зубів. Оберіть анестезію для ефективного знеболювання при видаленні 12 зуба:

- A.** Інфраорбітальна та інцизівальна
- B.** Мандибулярна та щічна
- C.** Торусальна
- D.** Туберальна та палатинальна
- E.** Двобічна мандибулярна

29. На прийомі у стоматолога після видалення зуба у пацієнтки 46-ти років раптом з'явився пульсуючий головний біль, запаморочення, шум у вухах, тахікардія, підвищення артеріального тиску до 220/160 мм рт.ст. Який найбільш імовірний діагноз?

- A.** Гіпертонічний криз
- B.** Непритомність
- C.** Гіпоглікемічна кома
- D.** Гостре порушення мозкового кровообігу
- E.** Анафілактичний шок

30. До щелепно-лицевого відділення доставлений хворий 32-х років з ознаками задухи. Після огляду встановлено: осколковий перелом нижньої щелепи у ментальному відділі, дислокаційна асфіксія. Які невідкладні маніпуляції необхідно здійснити?

- A.** Зафіксувати язик лігатурою
- B.** Звільнити просвіт ротоглотки від стороннього тіла
- C.** негайно накласти трахеостому
- D.** Зафіксувати рухомі клапті слизової оболонки
- E.** Провести конікотомію

31. Дитині 5,5 років. При профілактичному огляді визначено відсутність фізіологічних діастем, трем та уступу Цилінського; горбики молочних молярів добре виражені. Лінощі жування. Вкажіть вірні дії ортодонта:

- A.** Взяти на диспансерний облік до 2 групи
- B.** Втручання ортодонта не потрібні
- C.** Необхідно здійснювати апаратурне лікування
- D.** Взяти на диспансерний облік до 1 групи
- E.** Здійснити повторний огляд після прорізування перших постійних молярів

32. Хворому 37 років. Хворіє на хронічний пародонтит, абсцедування, стадія загострення. Під час накладання пародонтальних пов'язок з антибіотиками, пацієнт поскаржився на свербіж обличчя, став занепокоєним. Дихання набуло спазматичного відтінку, обличчя набрякло, особливо в ділянці щелепи, пульс прискорився. Який найбільш імовірний діагноз?

- A.** Набряк Квінке
- B.** Напад серцевої астми
- C.** Напад бронхіальної астми
- D.** Аспіраційна асфіксія
- E.** Інфаркт міокарда

33. З метою профілактичного огляду до стоматолога звернулись батьки з дівчиною 6,5 років. Об'єктивно: зуби інтактні, гігієнічний індекс за Федоровим-Володкіною дорівнює 1 балу. Який з методів профілактики карієсу оптимальний в даному випадку?

- A.** Герметизація фісур
- B.** Електрофорез з 1% розчином фтористого натрію
- C.** Електрофорез з 10% розчином глюконату кальцію
- D.** Аплікація 10% розчином глюконату кальцію
- E.** Полоскання 0,2% розчином фториду натрію

34. У 7-річної дівчинки на лівій щоці по лінії змикання зубів на рівні перших молярів виявлено круглої форми новоутворення на тонкій ніжці розміром 0,5 см в діаметрі, з гладкою поверхнею, покритою незмінною слизовою оболонкою. Пальпаторно воно безболісне, щільне. Який найбільш імовірний діагноз?

- A.** Фіброма
- B.** Гемангіома
- C.** Епуліс
- D.** Папілома
- E.** Лімфангіома

35. Дівчинка 8-ми років звернулася зі скаргами на наявність плями в ділянці фронтальних зубів верхньої щелепи. Об'єктивно: на вестибулярній поверхні 11 зуба в ді-

лянці ріжучого краю пляма жовтого кольору з чіткими межами, блискуча, безболісна при зондуванні, не забарвлюється метиленовим синім. Виберіть найбільш імовірну причину даного захворювання:

- A.** Травма 51 зуба
- B.** Надлишок фтору у питній воді
- C.** Незадовільна гігієна ротової порожнини
- D.** Спадкова патологія емалі
- E.** Недостатність фтору у питній воді

36. До лікаря-стоматолога звернулися батьки з дівчинкою 3-х років з метою підбору зубної пасти для дитини. При об'єктивному обстеженні в дівчинки захворювань зубів, тканин пародонта та слизової оболонки порожнини рота не виявлено. Дитині доцільно рекомендувати зубну пасту:

- A.** Без фтору
- B.** З середнім вмістом фтору
- C.** З низьким вмістом фтору
- D.** З вмістом ферментів
- E.** З мінеральними солями

37. Дитина 15-ти років, що хворіє на анемію, скаржиться на болісну припухлість у лівій піднижньощелепній ділянці обличчя, яка з'явилась після переохолодження. При огляді визначається асиметрія обличчя за рахунок припухлості тканин лівої піднижньощелепної ділянки, шкіра слабко гіперемована. Під час пальпації визначається болісне утворення, розміром 3x5 см, спаяне зі шкірою та навколишніми тканинами. Яке лікування необхідне хворому на другий день після розкриття абсцесу?

- A.** Медикаментозна терапія, промивання рани розчинами антисептиків, загальне УФО
- B.** Промивання рани антисептиками, антибіотикотерапія
- C.** Промивання рани антисептиками, антигістамінні препарати
- D.** Промивання рани антисептиками, фізіолікування
- E.** Промивання рани антисептиками, знеболюючі ліки

38. З дитиною 7-ми років звернулася мати зі скаргами на наявність рани верхньої губи та кровотечу у дитини. Після падіння з гойдалки дитина свідомості не втрачала. При огляді визначається наскрізна рана верхньої губи (1 см), кровотеча. Яка допомога потрібна потерпілому?

- A.** Госпіталізація, первинна хірургічна обробка рани, симптоматичне лікування
- B.** Госпіталізація, симптоматичне лікування
- C.** Лікування амбулаторне, симптоматична терапія
- D.** Амбулаторне лікування, хірургічна обробка рани
- E.** Амбулаторне лікування, відстрочена хірургічна обробка рани

39. У хворого 25-ти років з алкогольним психозом, після травми відмічається западіння тканин у лівій половині обличчя, кровотеча з носа, крововилив у підочній ділянці на нижню повіку зліва. На рентгенограмі: порушення прозорості лівої гайморової порожнини, порушення контурів лівого вилично-альвеолярного гребеня. Яке лікування потрібне хворому?

- A.** Хірургічне вправлення лівої виличної кістки, медикаментозна терапія, лікування у психоневролога
- B.** Лікування у психоневролога, знеболюючі ліки
- C.** Лікування у психоневролога, антибіотикотерапія
- D.** Хірургічне вправлення виличної кістки, знеболюючі ліки
- E.** Медикаментозна терапія, фізіолікування

40. У хворого 70-ти років під час огляду в ділянці 25, 26 зубів встановлено збільшення альвеолярного відростка, що має округлу форму, у центрі - виразка, що вкрита некротичною тканиною, 25 і 26 зуби рухомі. Піднижньощелепні лімфовузли збільшені. Яке обстеження необхідно хворому?

- A.** Рентгенограма альвеолярного відростка і гайморової порожнини, гістологічне дослідження
- B.** Рентгенологічне дослідження альвеолярного відростка і гайморової порожнини
- C.** Гістологічне дослідження тканин виразки, рентгенологічне дослідження гайморової порожнини
- D.** Рентгенологічне дослідження альвеолярного відростка, цитологічне дослідження
- E.** Диспансерне спостереження, цитологічне дослідження виразки

41. Хвора 25-ти років направлена стоматологом-терапевтом для видалення 27 з приводу загострення хронічного періодонтиту. Хірургом-стоматологом проведено знеболювання внутрішньоротовим способом - туберальна та палатинальна анестезія. Які нерви виключає туберальна анестезія?

- A.** Задні верхні альвеолярні гілки інфраорбітального нерва
- B.** Середні верхні альвеолярні гілки інфраорбітального нерва
- C.** Передні верхні альвеолярні гілки інфраорбітального нерва
- D.** Великий та малий нерви піднебіння
- E.** Верхньощелепний нерв

42. У чоловіка 40-ка років, що перебуває на диспансерному обліку з приводу хронічного генералізованого пародонтиту I ступеня, виявили у 14 зубі пломбу з амальгами, яка глибоко заходить в міжзубний проміжок. Що може бути найбільш поширеним наслідком даного стану?

- A.** Утворення пародонтальної кишени
- B.** Утворення кісткової кишени
- C.** Загострення генералізованого пародонтиту
- D.** Утворення зубних відкладень
- E.** Розвиток травматичної оклюзії

43. Жінка 20-ти років перед протезуванням звернулася до лікаря-стоматолога для підготовки 12, 22 під металокерамічну мостоподібну конструкцію. Під час препарування була розкрита пульпова камера 22. Який метод лікування найбільш доцільний у даному клінічному випадку?

- A.** Вітальна екстирпація
- B.** Вітальна ампутація
- C.** Консервативний метод
- D.** Девітальна пульпектомія
- E.** Комбінований метод

44. Дівчинка 12-ти років звернулася до клініки зі скаргами на естетичний дефект обличчя. Об'єктивно: губи зімкнені, коловий м'яз рота напружений, підборіддя скошене назад, всі зуби постійні, різці верхньої щелепи нахилені в піднебінний бік, глибоко перекривають нижні різці; в бічних ділянках спостерігається змикання одноіменних зубів. Визначте діагноз:

- A.** II клас 2 підклас за класифікацією Енгля
- B.** II клас 1 підклас за класифікацією Енгля
- C.** I клас за класифікацією Енгля
- D.** III клас за класифікацією Енгля
- E.** Піднебінне положення різців верхньої щелепи

45. До клініки звернувся хлопчик 10-ти років. Об'єктивно: скошене назад підборіддя, виразна підборідно-губна борозна; нижня губа вкладається під верхні різці. Верхня губа не прикриває різців. Якому патологічному прикусу відповідають зазначені ознаки?

- A.** Прогнатичний
- B.** Прогенічний
- C.** Відкритий
- D.** Глибокий
- E.** Біпрогнатичний

46. При бічних переміщеннях нижньої щелепи перетинання трансверзальних різцевих шляхів утворюється готичний кут, що дорівнює:

- A.** 100-110°
- B.** 15-17°
- C.** 33°
- D.** 40-50°
- E.** 120°

47. Дитина 13-ти років скаржиться на протрузію верхніх різців і проміжки між ними. Премоляри і моляри змикаються за I класом Енгля. Сагітальна щілина 3 мм. Нижній зубний ряд відповідає нормі. Визначте конструкцію апарату для лікування даної аномалії?

- A.** Пластинковий апарат з вестибулярною дугою
- B.** Апарат Катца
- C.** Апарат Хургіної
- D.** Апарат Курляндського
- E.** Апарат Гуляєвої

48. У дитини 10-ти років під час огляду виявлено: нижні моляри з правого боку перекривають верхні, змикання решти зубів відповідає нормі. Який метод дослідження моделей щелеп слід застосувати?

- A.** Пона
- B.** Герлаха
- C.** Шварца
- D.** Хаулея-Гербста
- E.** Коркхауза

49. Пацієнт 23-х років скаржиться на загальну слабкість, утруднений прийом їжі, підвищення температури тіла до 38°C. Об'єктивно: ясенні сосочки на верхній і нижній щелепах звирозковані, вкриті брудно-сірим некротичним нальотом, після видалення якого оголюються кровоточиві та болісні поверхні. Після ретельного обстеження лікар-стоматолог встановив попередній діагноз: виразково-некротичний гінгівіт Венсана. Які додаткові методи обстеження дозволять встановити остаточний діагноз?

- A.** Мікробіологічне дослідження
- B.** Цитологічне дослідження і біохімічний аналіз крові
- C.** Мікробіологічне дослідження і реопародонтографія
- D.** Клінічний аналіз крові та люмінесцентне дослідження
- E.** Реакція адсорбції мікроорганізмів і полярографія

50. В терапевтичному відділенні стоматологічної поліклініки працюють 10 лікарів. Чи повинен головний лікар виділити посаду завідувачого відділенням?

A. Вводять посаду завідуючого відділенням замість 0,5 посади лікаря від лікувального навантаження

B. Обов'язки завідуючого відділенням перекладають на одного з лікарів без оплати

C. Посаду завідуючого відділенням вводять замість однієї посади лікаря

D. Посаду завідуючого відділенням не вводять

E. Посада завідуючого відділенням встановлена штатним розкладом

51. Якою повинна бути кількість лікарських посад хірургічного профілю, при якому необхідна одна посада санітарки?

A. Одна посада молодшого медичного персоналу на одну посаду лікаря

B. Одна посада молодшого медичного персоналу на три посади лікаря

C. Одна посада молодшого медичного персоналу на дві посади лікаря

D. Одна посада молодшого медичного персоналу незалежно від кількості лікарів у кабінеті

E. Одна посада молодшого медичного персоналу на п'ять посад лікаря

52. При наданні стоматологічної допомоги на терапевтичному, хірургічному та ортопедичному прийомі, за зміну лікар (7 років стажу і більше) повинен виконати:

A. 25 УОП

B. 23 УОП

C. 21 УОП

D. 20 УОП

E. 18 УОП

53. Видалення путридних мас із кореневого каналу, промивання розчином антибіотиків з ферментами - це:

A. Антисептична обробка

B. Асептична обробка

C. Механічна обробка

D. Хімічна обробка

E. Фізична обробка

54. На профілактичний огляд батьки привели дитину двох років. При огляді індекс КП поверхонь дорівнює 0; поверхні зубів вкриті зубним нальотом. Які рекомендації слід дати батькам дитини?

A. Навчання гігієні порожнини рота з використанням *Ca*-вмісних зубних паст. Профілактичний огляд двічі на рік

B. Навчання гігієні порожнини рота з використанням *F*-вмісних зубних паст. Профілактичний огляд двічі на рік

C. Навчання гігієні порожнини рота з використанням зубних паст, що містять вітаміни. Профілактичний огляд тричі на рік

D. Навчання гігієні порожнини рота. Проведення професійної гігієни порожнини рота

E. Проведення професійної гігієни порожнини рота. Навчання гігієні порожнини рота з використанням *Ca*-вмісних зубних паст

55. Хворий 30-ти років звернувся у стоматологічну поліклініку з приводу видалення 36. З анамнезу відомо, що пацієнт страждає на гемофілію. Попереднє видалення супроводжувалося тривалою кровотечею. Яка лікарська тактика?

A. Провести втручання у стаціонарі з до- і післяопераційною підготовкою

B. Необхідна передопераційна підготовка в умовах поліклініки

C. Післяопераційне лікування не обов'язкове

D. Провести видалення амбулаторно з подальшими рекомендаціями

E. Провести видалення під спостереженням гематолога у поліклініці

56. За одну умовну одиницю працездатності (УОП) прийнято трудовитрати лікаря впродовж:

A. 16 хвилин

B. 20 хвилин

C. 5 хвилин

D. 12 хвилин

E. 8 хвилин

57. Чоловік 54-х років через 5 днів після видалення 27 скаржить на біль та утруднене відкривання рота, t° - $38^{\circ}C$. Об'єктивно: загальний стан важкий, незначна асиметрія обличчя за рахунок набряку скроневої ділянки в нижньому відділі. Контрактура III ступеня. З боку порожнини рота - набряк слизової оболонки по перехідній складці зліва в ділянці молярів верхньої щелепи. Пальпація за горбом верхньої щелепи різко болісна. Який найбільш імовірний діагноз?

A. Одонтогенна флегмона лівої підскроневої ділянки

B. Флегмона лівої підщелепної ділянки

C. Флегмона лівої скроневої ділянки

D. Гострий гнійний періостит верхньої щелепи зліва

E. Флегмона лівої навколоушно-жувальної поверхні

58. Мати дитини 3-х місяців скаржить,

що під час годування груддю дитина "кладає" язиком; неспокійна, погано набирає вагу. Об'єктивно: нижній край вуздечки язика прикріплюється у ясенного валика, рухи язика обмежені, вуздечка тонка, прозора. Яка операція показана дитині в цьому віці?

- A.** Френулотомія вуздечки язика
- B.** Пластика вуздечки язика трикутними клаптями за Лімбергом
- C.** V-подібне висічення вуздечки язика
- D.** Кріодеструкція вуздечки язика
- E.** У віці 7-9 років показана френулоектомія

59. Хвора 35-ти років відзначає наявність безболісної деформації тіла нижньої щелепи з правого боку. На рентгенограмі - наявність гомогенного вогнища збільшеної щільності кісткової тканини округлої форми, діаметром 1,5 -2,0 см; по периферії вогнища - вузька смужка просвітлення шириною до 1,2 мм та склероз кістки на межі з новоутворенням. Який діагноз найбільш імовірний?

- A.** Тверда одонтома
- B.** Одонтогенна фіброма
- C.** Амелобластома
- D.** Радикулярна кіста
- E.** Остеобластома

60. Хвора 42-х років скаржиться на біль правої половини голови, обмеження рухів нижньої щелепи, цокання, періодичний спазм жувальної мускулатури. Об'єктивно: обличчя симетричне, відкривання рота обмежене. При пальпації в правому скронево-нижньощелепному суглобі відмічаються хрускіт під час рухів нижньої щелепи. При огляді порожнини рота виявлений дефект зубного ряду справа II класу за Кенеді. Який діагноз найбільш імовірний?

- A.** Больова дисфункція правого скронево-нижньощелепного суглоба
- B.** Контрактура правого скронево-нижньощелепного суглоба
- C.** Артрозо-артрит правого скронево-нижньощелепного суглоба
- D.** Осифікуючий міозит
- E.** Гострий артрит

61. Хвора 30-ти років звернулася зі скаргами на обмежене відкривання рота, біль у суглобі зліва. Симптоми з'явилися близько року тому. Об'єктивно: відкривання рота на 0,8 см, рухи в суглобі відсутні. Прикус ортогнатичний. На томограмі суглобова щілина звужена, "завуальована". Який діагноз найбільш імовірний?

- A.** Фіброзний анкілоз
- B.** Кістковий анкілоз
- C.** Склерозуючий артроз
- D.** Деформуючий артроз
- E.** Больова дисфункція

62. Хвора 14-ти років звернулася зі скаргами на неправильне положення верхніх іклів. Об'єктивно: верхні ікла розташовані поза зубною дугою, вестибулярно, місце для них в зубній дузі відсутнє. 13 зуб прорізується над 12 зубом, 24 стоїть щільно до дистальної поверхні 22 зуба. Прикус нейтральний. Діагноз: аномалійне положення окремих 13, 23 зубів. Яка тактика ортодонта в даній клінічній ситуації?

- A.** Комплексне лікування - видалення 14 та 24 зубів з метою створення місця для 13 та 23 зубів, подальше застосовуючи незнімний ортодонтичний апарат (брекет-систему) перемістити в зубну дугу 13 та 23 зуби
- B.** Перший етап - застосувати швидкий піднебінний розширювач, другий етап - застосовуючи незнімний ортодонтичний апарат (брекет-систему) перемістити в зубну дугу 13 та 23 зуби
- C.** Використати знімну пластинку з гвинтами з метою розширення верхньої зубної дуги та відтворення місця для аномалійно розташованих зубів
- D.** Комплексне лікування - видалення 14 та 24 зубів з метою створення місця для 13 та 23 зубів, у подальшому застосовуючи знімну пластинку для переміщення аномалійно розташованих зубів в зубну дугу
- E.** Застосувати дисталізатор молярів з метою створення місця для 13 та 23 зубів

63. У пацієнта 38-ми років під час огляду: мостоподібні протези з опорою на 14, 15, 16, 23, 24, 25, 26 зуби, патологічне стирання 34, 35, 36, 44, 45, 46 зубів. Передчасні контакти в області мостоподібних протезів; слизова оболонка альвеолярних відростків - без патологічних змін. Яка оклюзія в пацієнта?

- A.** Первинна травматична
- B.** Центральна
- C.** Права бокова
- D.** Ліва бокова
- E.** Передня

64. При аналізі діяльності стоматологічного закладу за обліковий рік відзначено, що показник санування від загального числа первинних хворих у лікувальному відділенні склав 41%. Як оцінить роботу лікувального відділення регіональний експерт?

- A.** Задовільно
- B.** Добре
- C.** Відмінно
- D.** Незадовільно
- E.** Вкрай незадовільно

65. Хворий 18-ти років звернувся зі скаргами

гами на утруднене відкушування їжі, порушення функцій жування і мови, естетичний дефект. Під час огляду: вистояння переднього відділу обличчя, вкорочення верхньої губи, напруження навколоротової мускулатури. Фронтальні зуби верхньої щелепи вистоять 3-під верхньої губи. Змикання зубних рядів у бічних ділянках II клас за Енгле, наявність сагітальної міжрізцевої щілини до 0,5 см. Який діагноз у хворого?

- A. Прогнатія
- B. Прогенія
- C. Глибокий прикус
- D. Перехресний прикус
- E. Відкритий прикус

66. Пацієнт 34-х років скаржиться на біль та кровоточивість ясен. Об'єктивно: набряк та гіперемія маргінальної частини ясен на всьому протязі. В ділянці 16, 15 та 43-33 пародонтальні кишень глибиною 3-3,5 мм з серозним ексудатом, під'ясеневий зубний камінь. Рухливість зубів I ступеня. Рентгенологічно: резорбція міжальвеолярних перегородок до 1/3 висоти. Який найбільш імовірний діагноз?

- A. Генералізований пародонтит I ступеня, загострений перебіг
- B. Хронічний катаральний гінгівіт
- C. Генералізований пародонтит II ступеня, хронічний перебіг
- D. Генералізований пародонтит, початковий ступінь
- E. Генералізований пародонтит I ступеня, хронічний перебіг

67. У хворого 45-ти років виявлено веретеноподібно надуте тіло нижньої щелепи. Об'єктивно: слизова оболонка гіперемована. Шкірні покриви над пухлиною не змінені у кольорі, збираються в складку. Рентгенологічно: ряд округлих порожнин в одній із яких знаходиться сформований зуб. Якому діагнозу відповідає клінічна картина?

- A. Адамантинома
- B. Саркома
- C. Рак
- D. Остеобластокластома
- E. Остеома

68. Які розчини дозволені для використання з метою антисептичної обробки операційного поля в ділянці обличчя?

- A. Йодонат
- B. Розчин діамантового зеленого
- C. 96% розчин етилового спирту
- D. 5% розчин йоду
- E. Розчин перекису водню 6%

69. Для боротьби з метаболічним ацидозом, який виникає при різних термінальних станах, в тому числі і при отруєннях, хворому вводять внутрішньовенно:

- A. 300-400 мл 4% розчину бікарбонату натрію
- B. 200 мл фізіологічного розчину
- C. 400 мл 5% розчину глюкози
- D. 20 мл 10% розчину хлористого кальцію
- E. 400 мл реополіглюкіну

70. Пацієнт 18-ти років скаржиться на біль і припухлість в ділянці кута нижньої щелепи зліва, яка виникла після побутової травми (удар в підборіддя). Об'єктивно: під час пальпації рухомості відламків не спостерігається, при натисканні на підборіддя виникає біль у ділянці припухлості. Який найбільш імовірний діагноз?

- A. Перелом кута нижньої щелепи
- B. Забій в ділянці кута нижньої щелепи
- C. Перелом тіла нижньої щелепи
- D. Перелом гілки нижньої щелепи
- E. Двобічний перелом гілок нижньої щелепи

71. Хворому встановлено діагноз: гострий глибокий карієс 46. Скільки відвідувань необхідно для лікування гострого глибокого карієсу?

- A. 2
- B. 1
- C. 3
- D. 4
- E. 5

72. Хворий 34-х років скаржиться на раптовий біль у 46. Біль виникає від холодного і гарячого, триває ще 2-3 хвилини після усунення подразника. Об'єктивно: у 46 визначається каріозна порожнина у межах навколопульпарного дентину. Зондування дна чутливе. Вертикальна перкусія больової реакції не дає. ЕОД=12 мкА. Який найбільш імовірний діагноз?

- A. Гіперемія пульпи
- B. Гострий обмежений пульпіт
- C. Гострий вогнищевий пульпіт
- D. Гострий періодонтит
- E. -

73. Хвора 24-х років звернулася до хірурга-стоматолога зі скаргами на наявність зруйнованого зуба на верхній щелепі зліва. Хвора знаходиться на п'ятому місяці вагітності. Алергічний анамнез не обтяжений. Об'єктивно: коронка 27 зруйнована нижче рівня ясни, біфуркація коренів 27 зруйнована, ясна у ділянці 27 пастозна, під час пальпації визначається симптом вазопарезу. Діагноз: хронічний періодонтит 27. Оберіть анестетик для видалення зуба:

- A. Ультракаїн DS
- B. Новокаїн
- C. Лідокаїн
- D. Анестезін
- E. Тримекаїн

74. Хворий 23-х років надійшов до

військово-польового шпиталю з вогнепальним переломом нижньої щелепи. З анамнезу відомо, що хворий страждає на цукровий діабет. У лінії перелому знаходиться інтактний 35 зуб. Тактика лікаря по відношенню до цього зуба:

- A.** Зуб підлягає обов'язковому видаленню безпосередньо при обробці рани
- B.** Зуб необхідно обов'язково зберегти і використати у якості опори для фіксації протезу
- C.** Зуб підлягає видаленню через 2 тижні від моменту травми
- D.** Зуб зберігають, депульпують через місяць після травми
- E.** Долю зуба вирішують через 2-3 тижні після травми

75. Який з перерахованих препаратів володіє вираженою противірусною активністю?

- A.** Стериліум
- B.** 70% розчин спирту
- C.** 0,5% розчин хлораміну
- D.** 3% розчин перекису водню
- E.** Розчин хлоргексидину

76. Жінка 25-ти років звернулася зі скаргами на гострий напад мимовільного болю тривалістю 15-20 хвилин, що виник 2 години тому в 25. Об'єктивно: на жувальній поверхні 25 глибока каріозна порожнина, не з'єднана з порожниною зуба; реакція на холодний подразник - больовий напад. Який найбільш імовірний діагноз?

- A.** Гострий обмежений пульпіт
- B.** Гострий глибокий карієс
- C.** Гіперемія пульпи
- D.** Гострий гнійний пульпіт
- E.** Гострий дифузний пульпіт

77. До стоматолога звернулася дівчина 16-ти років у зв'язку з косметичним дефектом зубів. Емаль на всіх верхніх зубах має матовий відтінок, і на цьому тлі розташовані добре окреслені пігментовані плями. Емаль зубів жовтуватого кольору, з численними плямами, крапками, на деяких зубах виявляються незначні її дефекти. В ділянці жувальних зубів спостерігається швидке стирання емалі з оголенням пігментованого дентину темно-коричневого кольору. Який найбільш імовірний діагноз?

- A.** Крейдоподібно-крапчаста форма флюорозу
- B.** Гострий початковий карієс
- C.** Гіпоплазія емалі
- D.** Некроз емалі
- E.** Ерозія емалі

78. Хворий 60-ти років звернувся зі скаргами на біль, кровоточивість ясен, рухливість зубів. Об'єктивно: слизова оболонка ясен пастозна, застійно гіперемована. Відзна-

чається велика кількість м'яких і твердих зубних відкладень. 12, 22, 34, 35, 44, 46 зуби рухливі III ступеня, пародонтальні кишені в ділянці 12, 13, 24, 26, 35, 44, 45 зубів глибиною 6-7 мм. Який найбільш імовірний діагноз?

- A.** Генералізований пародонтит III ступеня, хронічний перебіг
- B.** Генералізований пародонтит II ступеня, хронічний перебіг
- C.** Генералізований пародонтит I ступеня, загострений перебіг
- D.** Локалізований пародонтит III ступеня, загострений перебіг
- E.** Гострий виразковий гінгівіт

79. Пацієнт, якому 6 днів тому вперше виготовили частковий знімний протез на верхню щелепу, звернувся до лікаря зі скаргами на печіння в ділянці твердого піднебіння. Об'єктивно: слизова оболонка під протезом гіперемована, набрякла, чіткі контури протеза на протезному ложі. Механічних пошкоджень не виявлено. Яке ускладнення виникло в даній клінічній ситуації?

- A.** Алергічний стоматит
- B.** Токсичний стоматит
- C.** Травматичний стоматит
- D.** Афтозний стоматит
- E.** Виразковий стоматит

80. У хворого 45-ти років під час препаровки 47 було травмовано язик. Об'єктивно: різана рана передньої третини язика, рясна кровотеча. Яка тактика лікаря?

- A.** ПХО рани
- B.** Перев'язка язикової артерії в трикутнику Пирогова
- C.** Тиснуча пов'язка
- D.** Трахеостома з тампонадою порожнини рота
- E.** -

81. Хворий 68-ми років скаржиться на парестезію слизової оболонки рота справа, а також на скованість і тугорухомість правого скронево-нижньощелепного суглоба вранці. Протягом доби рухомість нижньої щелепи зростає. Для якого захворювання найбільш характерні ці симптоми?

- A.** Артроз
- B.** Больова дисфункція суглоба
- C.** Гострий артрит
- D.** Хронічний артрит
- E.** Анкілоз

82. Пацієнт 58-ми років скаржиться на сухість та лущення губ. З анамнезу: зміни визначає у весняно-літній період. Об'єктивно: на тлі незначно набряклої, гіперемованої червоної облямівки нижньої губи виявляються дрібні сріблясті лусочки сірого кольору, ерозії та тріщини. Який найбільш імовірний діагноз?

- A.** Актинічний хейліт
- B.** Ексфоліативний хейліт
- C.** Алергічний хейліт
- D.** Метеорологічний хейліт
- E.** Хронічний екзематозний хейліт

83. Дитина 3-х років надійшла до щелепно-лицевого відділення з діагнозом: вроджена повна розщелина альвеолярного відростка твердого та м'якого піднебіння. Дитині показана радикальна уранопластика. Який вид знеболювання?

- A.** Назотрахеальний наркоз з ШВЛ
- B.** Оротрахеальний наркоз з ШВЛ
- C.** Внутрішньовенний наркоз кетаміном
- D.** Внутрішньовенний наркоз тіопенталом натрію
- E.** -

84. При профілактичному огляді дитини 9-ти років виявлено відсутність 54 та 64 зубів. Визначте тактику лікаря:

- A.** Фізіологічна зміна, втручання не потрібні
- B.** Спостерігати 1 раз на рік до прорізування постійних зубів
- C.** Виготовити профілактичні розпорки
- D.** Виготовити знімний пластинковий протез
- E.** Виготовити розсувні мостоподібні протези

85. У хворої 47-ми років при обстеженні лікар-стоматолог визначає вид прикусу - характер змикання зубів у центральній оклюзії. Які ознаки центральної оклюзії він оцінює без проведення додаткових методів обстеження?

- A.** Зубні, лицеві
- B.** Нейром'язеві, суглобові
- C.** Суглобові, лицеві
- D.** Нейром'язеві, лицеві
- E.** Ковтальні, зубні

86. Пацієнту 38-ми років під час виготовлення металокерамічного протезу на нижню щелепу з опорою на 34, 37 зуби отримані повні анатомічні відбитки А-силіконовим матеріалом Паназил (Rettenbach). Які рекомендовані виробником терміни відливки моделей?

- A.** Не раніше 2-х годин
- B.** Через 30 хвилин
- C.** Через 1 годину
- D.** Не пізніше 7 днів
- E.** Не пізніше 30 днів

87. Хворий 38-ми років скаржиться на підвищену чутливість зубів від температурних і хімічних подразників. Об'єктивно: ясна бліда, анемічна, ясенні сосочки згладжені, відзначається оголення зубів на 1/3 їх довжини. Реакція на холодне болісна, швидкоминуча. Діагноз: пародонтоз I ступеня,

гіперестезія тканин зубів. В комплексі лікування гіперестезії призначені зубні пасти. Які речовини мають входити до складу зубних паст, рекомендованих хворим з пародонтозом для усунення гіперестезії?

- A.** Хлорид стронцію
- B.** Солі хлоргексидину
- C.** Лаурилсульфат натрію
- D.** Цетилпіридинний хлорид
- E.** Триполіфосфат натрію

88. Пацієнту перед видаленням 46 проведено торусальна анестезія. Через три хвилини після анестезії у хворого розвинувся парез м'якої мускулатури. Що зумовило таке ускладнення?

- A.** Анастомоз щічного нерва з гілками лицевого нерва
- B.** Анастомоз нижньокоміркового нерва з гілками лицевого нерва
- C.** Мікроінсульт
- D.** Травми гілок лицевого нерва
- E.** Анастомоз язикового нерва з гілками лицевого нерва

89. Хворому 25-ти років, що знаходиться на лікуванні у щелепно-лицевому стаціонарі з приводу адамантиноми гілки і кути нижньої щелепи зліва, призначена радикальна операція - резекція лівої половини нижньої щелепи. Оберіть найбільш раціональний метод знеболювання для проведення операції:

- A.** Ендотрахеальний наркоз
- B.** Місцева провідникова анестезія
- C.** Місцева провідникова анестезія з премедикацією
- D.** Термінальна (ін'єкційна) місцева анестезія
- E.** Внутрішньовенний наркоз

90. В клініку хірургічної стоматології звернувся пацієнт 20-ти років для видалення дистопованого 38 зуба. Під час операції (були використані дзьобоподібні щипці, зігнуті по площині) лікар помітив, що за зубом тягнеться клапоть слизової оболонки. Яка найбільш імовірна причина даного ускладнення?

- A.** Перед видаленням не було проведено відділення кругової зв'язки зуба
- B.** Для видалення обрали неправильний інструментарій
- C.** Невірно провели етап фіксації щипців
- D.** Необхідна консультація лікаря-терапевта для виключення акантолітичної пухирчатки
- E.** Невірно провели етап тракції зуба

91. Хворий 40-ка років звернувся зі скаргами на біль у ділянці фронтальної групи зубів на нижній щелепі, який посилюється під час вживання їжі. Об'єктивно: стертість коронок зубів на нижній щелепі

більш, ніж на 2/3. Діагноз: патологічне стирання зубів на нижній щелепі III ступеню важкості. Результати якого діагностичного тесту є вирішальними при виборі ортопедичної конструкції в даному випадку?

- A. ЕОД зубів
- B. Томографія голови
- C. Електроміографія жувальних м'язів
- D. Електротопометрія жувальних м'язів
- E. Прицільна рентгенографія зубів

92. До лікаря-стоматолога звернувся хворий 38-ми років зі скаргами на біль і кровотечу з носа, що виникли після травми. Об'єктивно: асиметрія обличчя за рахунок ущільнення правої виличної ділянки, гематома у клітковину вік правого ока. Відкривання рота в неповному обсязі. Прикус не порушений. При пальпації визначається сходинок по правому нижньоочному краю. Тактильна чутливість трохи знижена в правій підочній ділянці. Який з методів лікування показаний даному хворому в першу чергу?

- A. Репозиція кістки
- B. Остеосинтез
- C. Остеотомія
- D. Реплантація
- E. Позаротове витягіння

93. У пацієнта 65-ти років, що страждає на ішемічну хворобу серця, під час стоматологічного прийому з'явився сильний за груднинний біль, що іррадіює в ліву лопатку та руку. Хворий зблід, на чолі виступили краплини поту. Об'єктивно: АТ-80/55 мм рт.ст., Ps- 50/хв, ритмічний. Лікар-стоматолог припинив маніпуляції в порожнині рота, дав хворому таблетку нітрогліцерину, але стан пацієнта не покращився. Який найбільш імовірний діагноз?

- A. Інфаркт міокарда
- B. Стенокардія напруги
- C. Гіпертонічний криз
- D. Тромбоемболія легеневої артерії
- E. Кардіогенний шок

94. Пацієнту 55-ти років виготовляються повні знімні протези. Під час перевірки конструкції протеза виявилось, що між фронтальними зубами - щілина, у бічних ділянках однієї сторони відзначається горбковий міжзубний контакт, з іншого боку між зубами горизонтальна щілина. Центральна лінія зміщена. Яка помилка була припущена під час клінічних етапів?

- A. Визначена бічна оклюзія
- B. Визначена передня оклюзія
- C. Збільшена міжальвеолярна висота
- D. Нерівномірно розм'якшені прикуси валики
- E. Деформовані воскові шаблони

95. Хворий 22-х років скаржитися на ого-

лення шийок зубів у фронтальній ділянці нижньої щелепи. Об'єктивно: корені 41, 31 оголені на 1/3 довжини, ясна в ділянці нижніх фронтальних зубів синюшного відтінку, пародонтальні кишені глибиною до 3 мм, над- та під'ясеневий зубний камінь, зуби стійкі, вуздечка нижньої губи вплітається в вершину міжзубного сосочка між 31 та 41. Після проведеного рентгенологічного дослідження поставлений діагноз: хронічний локалізований пародонтит I ступеня важкості. Яке втручання є ключовим у даному випадку?

- A. Корекція вуздечки нижньої губи
- B. Кюретаж пародонтальних кишень
- C. Протизапальна терапія
- D. Клаптева операція
- E. Зняття зубних відкладень

96. У хворого 27-ми років склоіономіром *Chem Fil Superior* були запломбовані прищівкові каріозні порожнини середньої глибини в ділянці верхніх фронтальних зубів. Що варто зробити після закінчення пломбування в даному клінічному випадку?

- A. Покрити пломбу захисним лаком
- B. Обробити пломбу турбінними борами з водяним охолодженням
- C. Обробити пломбу галогеновим світлом
- D. Покрити пломбу вазеліном
- E. Остаточо відшліфувати і відполірувати пломбу без водяного охолодження

97. Дитині 14 років. Четвертий верхній зуб прорізався повністю, але розташований вище оклюзійної поверхні. Яке це аномальне положення?

- A. Супраоклюзія
- B. Інфраоклюзія
- C. Тортооклюзія
- D. Оральне
- E. Вестибулярне

98. На якому етапі медичної евакуації проводять остаточну зупинку кровотечі у постраждалого?

- A. ОМедБ
- B. МПП
- C. МПР
- D. МПБ
- E. -

99. На стоматологічному прийомі знаходиться хворий, що інфікований ВІЛ-інфекцією. Під час лікування суміш рідини з порожнини рота хворого випадково попала в око лікаря. Що в першу чергу необхідно зробити лікарю?

- A.** Промити око 2% розчином борної кислоти
- B.** Промити око великою кількістю води
- C.** Промити око слабким розчином лугу
- D.** Промити око ізотонічним розчином
- E.** Закапати око 1% розчином атропіну

100. Хлопчик 14-ти років звернувся зі скаргами на біль у правому скронево-нижньощелепному суглобі при відкриванні рота, який виник 3 доби тому, після перенесеної травми. Об'єктивно: незначна гіперемія і набряк тканин в ділянці правого суглоба. Температура тіла $37,5^{\circ}\text{C}$. Зубні ряди інтактні, прикус ортогнатичний. Яке обстеження необхідно провести для встановлення клінічного діагнозу?

- A.** Рентгенографія
- B.** Загальний аналіз крові
- C.** Загальний аналіз сечі
- D.** Денситометрія
- E.** Термометрія

101. У хворого, який надійшов до приймального відділення лікарні, наявна різана рана щічної ділянки з кровотечею пульсуючого характеру. Який найбільш відповідний метод зупинки кровотечі необхідно вибрати для досягнення повного ефекту?

- A.** Перев'язка судини в рані
- B.** Перев'язка зовнішньої сонної артерії
- C.** Стискаюча пов'язка
- D.** Накладення на судину кровозупиняючого затискача
- E.** Електрокоагуляція судини в рані

102. При судорожному синдромі у дітей для досягнення найбільш швидкого ефекту необхідно вводити:

- A.** Діазепам
- B.** Аміназин
- C.** Платифілін
- D.** Дибазол
- E.** Атропін

103. Хворий 42-х років під час прийому у лікаря-стоматолога відчув "кинджальний удар" в верхній частині черевної порожнини. Потім біль зник, хворий почав скаржитись на слабкість, відчуття жару в черевній порожнині. АТ- 100/60 мм рт.ст., відмічається м'язове напруження передньої черевної стінки. Який найбільш імовірний діагноз?

- A.** Перфорація виразки шлунка
- B.** Гострий холецистит
- C.** Гострий апендицит
- D.** Інфаркт міокарда
- E.** Гострий гастрит

104. Хворий 47-ми років звернувся до клініки зі скаргами на наявність виразки у ділянці нижньої губи, що не загоюється. Хворіє близько року. Палить. До лікаря не звертався. Об'єктивно: у ділянці червоної обля-

мівки нижньої губи зліва виразка округлої форми діаметром до 2 см. Краї виразки припідняті у вигляді валика білуватого кольору, ущільнені. У лівій піднижньощелепній ділянці пальпуються збільшені щільні безболісні лімфовузли, обмежено рухомі. Який діагноз найбільш імовірний?

- A.** Рак нижньої губи
- B.** Кератоакантома
- C.** Лейкоплакія, верукозно-виразкова форма
- D.** Туберкульозна виразка
- E.** Сифілітична виразка

105. До клініки звернулася мати зі скаргами на наявність у дитини вродженого дефекту м'яких тканин верхньої губи, який розташований по всій її висоті і захоплює нижній відділ носового отвору. Який найбільш імовірний діагноз?

- A.** Повне незрощення верхньої губи
- B.** Неповне (часткове) незрощення верхньої губи
- C.** Скрите незрощення верхньої губи
- D.** Комбіноване незрощення
- E.** Ізольоване незрощення

106. Після проведеного обстеження дитині 6-ти місяців був вставлений діагноз: повне незрощення верхньої губи. Яку пластичну операцію усунення дефекту потрібно провести?

- A.** Хейлопластика
- B.** Уранопластика
- C.** Стафілопластика
- D.** Стафілорафія
- E.** Ураностафілопластика

107. Чоловік 43-х років скаржитись на підвищену чутливість зубів до термічних та хімічних подразнень, свербіж у яснах. Об'єктивно: ясна блідо-рожевого кольору, щільно прилягають до зубів, шийки зубів оголені на 1-2 мм, зуби стійкі. Препарати якої групи потрібно застосувати для усунення гіперестезії?

- A.** Десенситайзери
- B.** Імуностимулятори
- C.** Анестетики
- D.** Антисептики
- E.** Пробіотики

108. Хвора 35-ти років звернулася до стоматолога зі скаргами на різке підвищення температури тіла до 38°C , появу пухирів та ерозій на слизовій оболонці порожнини рота, кон'юнктивіт. Лікувалася самостійно, приймала сульфаніламід. Об'єктивно: на червоній облямівці губ, язичі, піднебінні пухирі з серозно-геморагічним ексудатом, ерозії, болісні під час пальпації. На шкірі поліморфна висипка. Кон'юнктивіт. Який найбільш імовірний діагноз?

- A.** Синдром Стівенса-Джонсона
- B.** Синдром Лайєла
- C.** Багатоформна ексудативна еритема
- D.** Пухирчаста хвороба
- E.** Неакантолітична пухирчатка

109. Пацієнтка 28-ми років звернулася зі скаргами на біль у зубі при прийомі кислої або солодкої їжі, який зникає після усунення подразників. Скарги з'явилися 2 тижні тому. До лікаря не зверталася. Об'єктивно: в пришийковій ділянці 23 - дефект емалі розміром 2-3 мм, з шорстким дном, фарбується 1% розчином метиленового синього. Який остаточний діагноз?

- A.** Гострий поверхневий карієс
- B.** Гострий початковий карієс
- C.** Гіпоплазія емалі
- D.** Ерозія твердих тканин зуба
- E.** Клиноподібний дефект

110. При огляді дитини встановлені наступні морфологічні зміни: порушення горбкового перекриття в бокових ділянках, зміщення центральної лінії, звуження нижньої щелепи. Про що це свідчить?

- A.** Косий (перехресний) прикус
- B.** Глибокий прикус
- C.** Мезіальний прикус
- D.** Дистальний прикус
- E.** Трансверзальний прикус

111. У дитини 8-ми років діагностовано гострий середній карієс 16, 26, 36, 46 зубів. Який матеріал є найкращим для пломбування каріозних порожнин в даному випадку?

- A.** Склоіономерний цемент
- B.** Срібна амальгама
- C.** Цинк-фосфатний цемент
- D.** Композиційний матеріал
- E.** Силікофосфатний цемент

112. У хворого 66-ти років в анамнезі цукровий діабет. Після хірургічного втручання загальний стан погіршився, апатія, слабка реакція на подразники, розлад свідомості. Об'єктивно: сухі слизові оболонки, язик з коричневим нальотом, знижений тургор шкіри, тахікардія, артеріальна гіпотензія. Який найбільш імовірний діагноз?

- A.** Гіперглікемічна кома
- B.** Тромбогеморагічний синдром
- C.** Гіпоглікемічна кома
- D.** Гіпотиреоїдна кома
- E.** Гостра печінкова недостатність

113. У хворого 18-ти років ретенований 18 зуб, щічне положення. Запропонований інструментарій: байонетні щипці коронкові, дзьобоподібні щипці, прямий елеватор клиноподібний, елеватор зігнутий під кутом, распатор зігнутий двосторонній, гачок Фарабефа. Вибрати щипці для вилучення 18 зуба:

- A.** Байонетні щипці коронкові
- B.** Елеватор зігнутий під кутом
- C.** Гачок Фарабефа
- D.** Распатор зігнутий двосторонній
- E.** Корнцанг

114. Який термін зберігання стерильності інструментарію в камері з бактерицидним опроміненням після стерилізації?

- A.** Сім діб
- B.** Чотири доби
- C.** П'ять діб
- D.** Шість діб
- E.** Три доби

115. У регіональному стоматологічному центрі проводиться оцінка роботи лікаря-інтерна. Згідно посадовій інструкції базовий керівник оцінює його роботу на підставі:

- A.** Атестації і екзамену з закінчення інтернатури
- B.** Річного звіту про діяльність відділення
- C.** Обліку кількісних показників його роботи
- D.** Обліку якісних показників його роботи
- E.** Економічних показників роботи закладу

116. Хвора 13-ти років звернулася до лікаря-стоматолога зі скаргами на кровоточивість і розростання ясен. Об'єктивно: ясна в ділянці нижніх фронтальних зубів набряклі, гіперемовані, перекривають 1/3 висоти коронок зубів. Плибина пародонтальних кишень до 3,5 мм. Зуби стійкі. Зубна дуга нижньої щелепи звужена, скупченість зубів у фронтальній області. ГІ за Федоровим-Володкіною - 2 бали. Яке втручання в даному випадку є етіотропним?

- A.** Ортодонтичне лікування
- B.** Висічення гіпертрофованих ясен
- C.** Склерозуюча терапія
- D.** Протизапальна терапія
- E.** Професійна гігієна порожнини рота

117. Пацієнтка 43-х років скаржиться на появу дефектів овальної форми, що розміщені на найбільш випуклій частині вестибулярної поверхні 13, 14, 23, 24, 33, 34, 43, 44 зубів. Дно дефектів гладке, блискуче, тверде. В анамнезі - гіперфункція щитоподібної залози. Який найбільш імовірний діагноз?

- A.** Ерозія твердих тканин зубів
- B.** Некроз твердих тканин зубів
- C.** Множинний карієс зубів
- D.** Клиноподібні дефекти
- E.** Гіпоплазія емалі

118. Хворий 57-ми років скаржиться на тупий, ниючий біль у ділянці СНЩС, хрускіт, закладеність у вусі, які посилюються під час жування. Об'єктивно: відкриття рота обмежене до 2-3 см. На рентгенограмі відмічається деформація суглобової голови

ки та ямки нижньощелепної кістки, звуження суглобової щілини. Який найбільш імовірний діагноз?

- A. Деформуючий артроз СНЩС
- B. Перелом суглобного відростка нижньої щелепи
- C. Артрит СНЩС
- D. Лівобічний отит
- E. Склерозуючий артроз СНЩС

119. У хворої 35-ти років на червоній облямівці нижньої губи зліва відмічається різко обмежена ділянка полігональної форми 0,2x1,0 см, покрита сіро-коричневим лускуватим нальотом; практично не підвищується над рівнем червоної облямівки. Який найбільш імовірний діагноз?

- A. Обмежений передраковий гіперкератоз червоної облямівки губ
- B. Лейкоплакія
- C. Червоний плескатий лишай
- D. Хейліт Манганотті
- E. Гландулярний хейліт

120. При визначенні характеру контактів між зубами та протезом в положенні центральної оклюзії хворому наклали на зуби розігрятий віск і декілька разів попросили накасити. В окремих місцях віск був прокушений до дірок. Що було внаслідок цього встановлено?

- A. Точки передчасного контакту
- B. Нормальне співвідношення контактів зубів
- C. Зміщення нижньої щелепи під час обстеження
- D. Завищення прикусу в місцях прокусу
- E. -

121. Хворому 53-х років планують заміщення двобічних кінцевих дефектів обох щелеп частковими знімними протезами. Об'єктивно: 13, 12, 11, 23, 31, 32, 33, 43, 42, 41 зуби стійкі, клінічні коронки високі, альвеолярні відростки помірно атрофовані, горби обох щелеп не виражені, купол піднебіння низький. Які конструкції доцільно застосовувати за умов даної клінічної ситуації?

- A. Частковий пластинковий протез на верхню щелепу, бюгельний протез з багатоланковим кламером на нижню щелепу
- B. Бюгельний протез на верхню щелепу і частковий пластинковий протез на нижню щелепу
- C. Бюгельні протези з багатоланковими кламерами на верхню і нижню щелепи
- D. Часткові пластинкові протези на верхню і нижню щелепи
- E. Частковий пластинковий протез на верхню щелепу і консольні мостоподібні протези на нижню щелепу

122. Хвора 30-ти років звернулася зі скар-

гою на естетичний дефект фронтального зубного ряду, відсутність 11, 12 зубів та каріозне ураження 13 зуба (4 клас за Блеком), 21 зуба (3 клас за Блеком). Було запропоновано безметалевий керамічний мостоподібний зубний протез з опорою на 13 та 21 зуби. Опорні зуби були підготовані: проліковані та заштифтовані з використанням скловолоконних штифтів. На який цемент буде фіксуватися ця конструкція?

- A. Цементи подвійного затвердження, склоіономерні цементи
- B. Цинк-фосфатний цемент
- C. Склоіономерний цемент
- D. Карбоксилатний цемент
- E. Хімічний композитний цемент

123. У пацієнта 45-ти років через 6 днів після фіксації мостоподібного протезу з'явився ниючий біль у ділянці опорного 45, що посилюється від термічних подразників. Об'єктивно: 45 та 48 зуби є опорами суцільнолитого мостоподібного протеза, який відповідає усім клінічним вимогам. Яка помилка допущена лікарем при виготовленні протеза?

- A. Неадекватне препарування опорних зубів
- B. Неправильний вибір конструкції протезу
- C. Функціональне перевантаження опорного зуба
- D. Травмування маргінального пародонту
- E. Завищення висоти прикусу на 45 зубі

124. Дитині 8 років. Скарги на піднебінне прорізування 12 зуба за наявності місця у зубному ряду. Оберіть конструкцію апарату для лікування даної аномалії:

- A. Знімний апарат на верхню щелепу з вестибулярною дугою, протракційною пружиною, накусочними площадками на бічні зуби
- B. Втручання ортодонта не потрібні
- C. Спостерігати 1 раз на місяць до повного прорізування 12 зуба
- D. Спостерігати 1 раз на півроку до повного прорізування 12 зуба
- E. Пластинковий апарат на верхню щелепу з вестибулярною дугою і протракційною пружиною

125. Хворий 53-х років звернувся зі скаргами на хрускіт у СНЩС, біль у м'язах, шум у вухах. Об'єктивно: генералізована патологічна стираючість твердих тканин зубів зі зниженням висоти прикусу на 3 мм. До якого виду порушень відноситься дана симптоматика за класифікацією Петросова?

- A.** Оклюзійно-артикуляційний синдром
- B.** Артрит гострий травматичний
- C.** Нейромускулярний дисфункціональний синдром
- D.** Анкілоз
- E.** Післятравматичний остеоартроз

126. Хворий 64-х років направлений до клініки ортопедичної стоматології для виготовлення шинуючого апарату. Об'єктивно: генералізований пародонтит у стадії ремісії, рухливість зубів I, II ступеня. Яким відбитковим матеріалом бажано отримати відбиток?

- A.** Упін
- B.** Стомафлекс
- C.** Гіпс
- D.** Протакрил-М
- E.** Стенс

127. Хворому 65-ти років при визначенні центральної оклюзії була помилково визначена передня оклюзія. При одночасному скороченні яких м'язів це відбулося?

- A.** Латеральні крилоподібні м'язи
- B.** Медіальні крилоподібні м'язи
- C.** Двочеревцеві м'язи
- D.** Задні пучки скроневих м'язів
- E.** Жувальні м'язи

128. Пацієнту 34-х років встановлений діагноз: кістковий анкілоз лівого СНЩС. Яка найбільш характерна рентгенологічна картина для цього захворювання?

- A.** Рентгенологічна суглобова щілина не розрізняється
- B.** Рентгенологічна суглобова щілина ледве розрізняється
- C.** Рентгенологічна суглобова щілина різко розширена
- D.** Рентгенологічна суглобова щілина трохи розширена
- E.** На початку виявляється розширення суглобової щілини, а через тиждень - її звуження

129. У хворого 64-х років після накладання миш'яковистої пасти у 25 зуби розвинувся некроз міжзубного сосочка. Яка профілактика цього ускладнення?

- A.** Герметичне закриття порожнини
- B.** Накладання пасти у меншій кількості
- C.** Накладання пасти на короткий час
- D.** Застосування пасти, що не містить миш'як
- E.** Обробка ясни антидотом

130. Пацієнт 46-ти років звернувся до стоматолога для підготовки 25 зуба під ортопедичну конструкцію. Раніше зуб лікувався з приводу ускладненого карієсу. Під час обстеження у 25 зубі виявлена каріозна порожнина. На Ro-грамі: кореневі канали запломбовані на 1/2 довжини кореня, у ділянці верхівки кореня розрідження кісткової

тканини з чітким контуром розміром 7 мм, що відповідає хронічному гранулематозному періодонтиту. Яка тактика лікування?

- A.** Перепломбування кореневих каналів і резекція верхівки кореня зуба
- B.** Перепломбування кореневих каналів, фізіотерапія
- C.** Пломбування каріозної порожнини, фізіотерапія
- D.** Резекція верхівки кореня зуба, пломбування каріозної порожнини
- E.** Резекція верхівки кореня зуба, фізіотерапія

131. Пацієнту 43-х років з діагнозом хронічний генералізований пародонтит I ступеня, лікар-стоматолог у складі комплексної терапії місцево застосував пародонтальні пов'язки. Який лікарський препарат слід використовувати для поліпшення мікроциркуляції і нормалізації кисневого балансу тканин пародонта?

- A.** Гепаринова мазь
- B.** Мазь "Труксол"
- C.** Бутадіонова мазь
- D.** Мазь "Оксикорт"
- E.** Метилурацилова мазь

132. Студентка 19-ти років звернулася з метою профогляду. В анамнезі - шкідлива звичка (прикушування слизової оболонки щік). Об'єктивно: на слизовій оболонці щік по лінії змикання зубів виявляються нечітко обмежені білуваті ворсинчасті ділянки у вигляді бахроми. Епітелій нерівномірно злущений, при пошкрябуванні знімається. Який найбільш імовірний діагноз?

- A.** М'яка лейкоплакія
- B.** Лейкоплакія, плоска форма
- C.** Хронічний гіперпластичний кандидоз
- D.** Лейкоплакія курця
- E.** Червоний плоский лишай, типова форма

133. Хворому 42-х років планують виготовити бюгельний протез для нижньої щелепи. Об'єктивно: зуби високі, стійкі, альвеолярні паростки помірно атрофовані. Яку відбиткову масу краще використати?

- A.** Сіеласт-69
- B.** Репін
- C.** Дентол-С
- D.** Дентафоль
- E.** Стоматпласт-2

134. Хворий 49-ти років скаржиться на часткову відсутність зубів на верхній щелепі. Зуби втрачені внаслідок травми 3 місяці тому. Об'єктивно: 11, 12 відсутні, прикус ортогнатичний. 13, 21, 22 інтактні, стійкі. Яку конструкцію протеза краще запропонувати пацієнту?

- A.** Фарфорові коронки, зафіксовані на імплантатах
- B.** Частковий знімний протез на верхню щелепу
- C.** Пластмасовий мостоподібний протез
- D.** Бюгельний протез з фіксацією на атачменах
- E.** Металокерамічний мостоподібний протез

135. Який вид знеболення найбільше підходить для розтину субперіостального абсцесу в жінки з вагітністю 8-10 тижнів?

- A.** Провідникова анестезія анестетиком на основі артикаїну
- B.** Провідникова анестезія будь-яким анестетиком
- C.** Внутрішньовенний наркоз
- D.** Інгаляційний наркоз
- E.** Інфільтраційна потенційована анестезія анестетиком, що не містить адреналін

136. У дитини 12-ти років під час профілактичного огляду в ділянці фронтальних зубів на нижній і верхній щелепі виявлена застійна гіперемія і незначна набряклість ясенного краю. Визначається періодична кровоточивість ясен при чищенні зубів. КРПВ = 2. Які пасти слід рекомендувати для індивідуальної гігієни порожнини рота у даному випадку?

- A.** Пасти з екстрактами трав
- B.** Пасти з амінофторидом
- C.** Пасти з ферментами
- D.** Пасти з фторидом натрію
- E.** Пасти зі сполуками кальцію

137. Хворий 59-ти років скаржиться на зміну кольору червоної облямівки нижньої губи, що з'явилася близько 4-х місяців тому. Об'єктивно: 31, 32, 41, 42 відсутні. По центру нижньої губи, на червоній облямівці визначається неправильної форми ділянка сірувато-білого кольору розміром 1,4x0,8 см, що не здимається над рівнем червоної облямівки. Пальпація зміненої ділянки безболісна, навколишні тканини не змінені. При зіскрібуванні плівка не знімається. Який найбільш імовірний діагноз?

- A.** Лейкоплакія
- B.** Обмежений передраковий гіперкератоз
- C.** Червоний плескатий лишай
- D.** Кандидозний хейліт
- E.** Червоний вівчак

138. Хворий 55-ти років звернувся до лікаря-стоматолога з метою профогляду. Об'єктивно: порожнина рота не санована. На слизовій оболонці лівої щоки ближче до кута рота визначається горбисте утворення білого кольору, безболісне, з підлягаючим ущільненням. За анамнезу з'ясовано, що хворий палить та хворіє на хронічний холецистит. Яка першочергова тактика лікаря-стоматолога?

- A.** Направити на консультацію до онколога
- B.** Санувати порожнину рота
- C.** Усунути шкідливу звичку (паління)
- D.** Направити на консультацію до гастроентеролога
- E.** Провести кріодеструкцію вогнища

139. Хворий 46-ти років звернувся до стоматолога зі скаргами на відчуття печіння в язиці, "язик перцем посипаний", сухість у порожнині рота. Після перевтоми, тривалих розмов приєднується біль у передній 2/3 язика. Приймання їжі приносить тимчасове полегшення. Об'єктивно: запальних явищ язика не виявлено. Який найбільш імовірний діагноз?

- A.** Глосодинія
- B.** Невралгія язикового нерва
- C.** Синдром Шегрена
- D.** Неврит язикового нерва
- E.** Синдром Мелькерсона-Розенталя

140. Пацієнт 37-ми років звернувся зі скаргами на естетичний дефект у фронтальній ділянці верхньої щелепи. З анамнезу: відлам коронкової частини 11 зуба з приводу травми. Об'єктивно: лінія перелому на рівні ясенного краю, корінь 11 нерухливий. Перкусія безболісна. На рентгенограмі: кореневий канал запломбований до верхівки. Яку конструкцію доцільно запропонувати даному пацієнту?

- A.** Куксова штифтова вкладка з металокерамічною коронкою
- B.** Штифтовий зуб за Ільїною-Маркосян
- C.** Комбінована коронка за Белкіним
- D.** Фарфорова вкладка
- E.** Штифтовий зуб за Ахмедовим

141. Жінці 27-ми років проводиться відновлення дистально-апроксимальної порожнини 36 зуба методом відкритого сандвіча. В якості основи під фотокомпозит "Charisma" лікар вирішив використати склоіономер "Vitremar". На якому рівні повинна знаходитись межа переходу склоіономеру в композит у даному випадку?

- A.** Нижче контактного пункту зуба
- B.** На рівні контактного пункту зуба
- C.** Вище контактного пункту зуба
- D.** Нижче рівня ясенного краю
- E.** На будь-якому рівні

142. Пацієнтка 48-ми років звернулася до стоматолога зі скаргами на металевий присмак у роті, біль в яснах, що наростає. Об'єктивно: ясна набряклі, гіперемовані; легко кровоточать при доторканні; по маргінальному краю - вузька чорна смужка; гіперсаливація. Жінка працює в цеху по виробництву дзеркал. Який найбільш імовірний діагноз?

- A.** Ртутний гінгівіт
- B.** Свинцевий гінгівіт
- C.** Вісмутовий гінгівіт
- D.** Гінгівіт Венсана
- E.** Катаральний гінгівіт

143. Пацієнтка 35-ти років звернулась до стоматолога з приводу хронічного фіброзного пульпіту 15 зуба. При лікуванні 15 зуба методом вітальної екстирпації при діатермокоагуляції було виведено активний електрод за апікальний отвір на 0,2 см. На наступний день з'явився біль при накушуванні на 15 зуб. Яке ускладнення розвинулося у даної пацієнтки?

- A.** Гострий травматичний періодонтит
- B.** Загострення хронічного фіброзного періодонтиту
- C.** Остеомієліт
- D.** Періостит
- E.** Електротравма

144. До клініки звернулися батьки з дитиною 8-ми років із скаргами на дефекти зубів у фронтальній ділянці. Об'єктивно: на коронках 12, 11, 21, 22, 32, 31, 41, 42 на 1/3 відсутня емаль, горбики 16, 26, 36, 46 не вкриті емаллю. Із анамнезу відомо, що дитина хворіла на першому році життя. Який найбільш імовірний діагноз?

- A.** Системна гіпоплазія
- B.** Місцева гіпоплазія
- C.** Тетрациклінові зуби
- D.** Зуби Гетчінсона
- E.** Флюороз зубів

145. В місті з населенням 95 тисяч жителів (доросле населення - 60 тисяч жителів) буде організована міська стоматологічна поліклініка, в якій буде утворено ортопедичне відділення. Скільки посад лікарів стоматологів-ортопедів повинно бути передбачено в даному ортопедичному відділенні?

- A.** 6
- B.** 5
- C.** 3
- D.** 9
- E.** 10

146. Хворий звернувся до лікаря стоматолога з метою протезування. Під час маніпуляції у порожнині рота пацієнта відбулось пошкодження гумової рукавички лікаря та забруднення шкіри біоматеріалом від пацієнта. Цілісність шкіри руки лікаря збережено. Який перший етап по знезараженню у даному випадку?

- A.** Обробити місце забруднення етиловим спиртом
- B.** Промити місце забруднення водою з милом
- C.** Обробити місце забруднення перманганатом калію
- D.** Обробити місце забруднення перекисом водню
- E.** Обробити місце забруднення розчином хлораміну

147. У хлопчика 14-ти років під час первинного огляду виявлено вертикальну щілину від 14 до 24 величиною 2-3 мм. Встановіть ступінь втрати жувальної ефективності статичним методом Агапова:

- A.** Жувальна ефективність 24%
- B.** Жувальна ефективність 28%
- C.** Жувальна ефективність 32%
- D.** Жувальна ефективність 36%
- E.** Жувальна ефективність 40%

148. Пацієнтка 23-х років звернулася зі скаргами на естетичний дефект. Об'єктивно: коронки 12, 11 та 21 зубів зруйновані внаслідок травми на 2/3 висоти коронки. Прикус ортогнатичний. На рентгенограмі канали зубів запломбовані до верхівок. Патологічних змін в періапікальних тканинах немає. Яка конструкція доцільна у даному випадку?

- A.** Куксові вкладки та металокерамічні коронки
- B.** Штифтові коронки за Річмондом
- C.** Реставрувати коронки зубів композитними матеріалами
- D.** Виготовлення пластмасових вкладок
- E.** Штучні металеві штамповані коронки

149. На прийом звернувся пацієнт 25-ти років зі скаргами на деформацію та почервоління крила носа, верхньої губи та щоки. Об'єктивно: набряк та гіперемія шкірних покривів у цих ділянках, визначається розщілина в ділянці лівого крила носа. Шкірні покриви напружені, щільні, багряно-синюшного кольору, малюнок згладжений. Ділянки ураження мають межі неправильної форми. Який найбільш імовірний діагноз?

- A.** Бешиха
- B.** Туберкульоз шкіри
- C.** Червоний вовчак
- D.** Флебїт лицевої вени
- E.** Актиномікоз шкіри

150. Хворому 30-ти років планується виготовлення штифтової куксової вкладки на 36 зуб з послідуочим протезуванням. Об'єктивно: коронка 36 зруйнована до рівня ясни, перкусія безболісна. На рентгенограмі: канал запломбований до верхівки. Змін у періапікальних тканинах немає. Яку оптимальну кількість штифтів слід виготовити даному пацієнту?

- A.** Два
- B.** Один
- C.** Чотири
- D.** П'ять
- E.** Три

151. Чоловік 43-х років звернувся зі скаргами на рухливість зубів. Об'єктивно: ясенні сосочки згладжені, кровоточивість II ступеня, ПК- 6-7 мм, рухливість зубів II-III ступеня. Який попередній діагноз?

- A.** Генералізований пародонтит III ступеня, хронічний перебіг
- B.** Генералізований пародонтит III ступеня, загострений перебіг
- C.** Генералізований пародонтоз III ступеня
- D.** Генералізований пародонтит II ступеня, хронічний перебіг
- E.** Генералізований пародонтит I ступеня, хронічний перебіг

152. Чоловік 38-ми років звернувся зі скаргами на оголення коренів зубів, біль від температурних і хімічних подразників. Об'єктивно: ясна анемічні, ретракція у ділянці різців та іклів 4-5 мм, клиноподібні дефекти у 14, 15, 24, 34, 44 зубах. Який попередній діагноз?

- A.** Пародонтоз II ступеня
- B.** Генералізований пародонтит I ступеня, хронічний перебіг
- C.** Пародонтоз III ступеня
- D.** Генералізований пародонтит II ступеня, хронічний перебіг
- E.** Пародонтоз I ступеня

153. Під час планової щорічної санації у програміста 22-х років у пришийковій ділянці 35 виявлено пігментовану пляму овальної форми з щільною матовою поверхнею і чіткими межами. Зі слів пацієнта, пляма з'явилася близько двох років тому і з тих пір не змінювалася. Який діагноз необхідно зафіксувати у медичній книжці?

- A.** Хронічний початковий карієс
- B.** Хронічний поверхневий карієс
- C.** Флюороз, крейдоподібно-крапчаста форма
- D.** Комп'ютерний некроз
- E.** Гіпоплазія емалі, плямиста форма

154. Хвора 56-ти років скаржиться на періодичний тупий біль у скроневій ділянці зліва, відчуття "хрускоту" у суглобі, ранкову тугорухомість щелепи. Вважає себе хворою 5-6 років. На томограмі визначається сплюснення суглобової голівки, звуження суглобової щілини. Відзначається часткова вторинна адентія з деформацією зубних рядів. Який найбільш імовірний діагноз?

- A.** Деформуючий артроз СНЩС I стадії
- B.** Хронічний артрит СНЩС
- C.** Синовіт СНЩС
- D.** Синдром больової дисфункції СНЩС
- E.** Первинний склерозуючий остеоартроз

155. Хвора 45-ти років страждає на хронічний генералізований пародонтит II ступеня важкості. Під час проведення мікробіологічного дослідження вмісту пародонтальних кишень було виявлене значне обсіменіння трихомонадами. Який з перелічених препаратів найбільш доцільно застосувати для інстиляцій у пародонтальні кишени у цієї хворої?

- A.** Метрогіл-дента
- B.** Хлоргексидину біглюконат
- C.** Хлорофіліп
- D.** Парагель
- E.** Ротокан

156. Пацієнтка 25-ти років звернулася до стоматолога зі скаргами на появу плям у пришийковій ділянці фронтальних зубів верхньої щелепи. При обстеженні 12, 11, 21, 22 в пришийковій ділянці світлі ділянки демінералізації емалі, матові при висушуванні, фарбуються 2% р-ном метиленового синього. При просвічуванні зуба ФОТІ (фототрансілюмінація) - контури дефекту визначаються в підповерхневих шарах емалі. Який найбільш імовірний діагноз?

- A.** Гострий початковий карієс
- B.** Хронічний початковий карієс
- C.** Гострий поверхневий карієс
- D.** Хронічний поверхневий карієс
- E.** Хронічний середній карієс

157. При обстеженні пацієнтки 25-ти років, що з'явилася з метою профогляду, кінчик зонда стоматолога затримався у фісурі 48 зуба. Краї дефекту емалі світлі, матові при висушуванні. При просвічуванні зуба ФОТІ (фототрансілюмінація) контури дефекту визначаються в межах емалі. Який найбільш імовірний діагноз?

- A.** Гострий поверхневий карієс
- B.** Хронічний початковий карієс
- C.** Гострий початковий карієс
- D.** Хронічний поверхневий карієс
- E.** Хронічний середній карієс

158. До СВПХГ надійшов поранений із осколковим проникаючим у ліву гайморову пазуху пораненням верхньої щелепи, ЗЧМТ тяжкого ступеня. Поранений непритомний. Які фактори, що впливають на розвиток клініки, необхідно враховувати щелепно-лицевому хірургу при складанні плану комплексного лікування в цьому випадку?

- A.** Розвиток синдрому взаємного обтяження
- B.** Ступінь ЧМТ
- C.** Вид травмуючого агента
- D.** Вид вогнепального поранення
- E.** Ступінь ЧМТ та вид травмуючого агента

159. До відділення реанімації доставлено постраждалого після пожежі у будинку. Лікар констатував ураження поверхні голови та шиї, верхніх кінцівок, передньої поверхні тулуба. Визначте розміри опікової поверхні від загальної площі тіла у цього постраждалого:

- A.** 36%
- B.** 18%
- C.** 9%
- D.** 27%
- E.** 40%

160. До клініки терапевтичної стоматології звернулася пацієнтка 27-ми років з метою санації порожнини рота. Відчуває страх перед лікуванням. Лікаря не вдалося досягти контакту з хворою деонтологічним методом. Який препарат рослинного походження можна призначити хворій для зниження страху перед стоматологічними маніпуляціями за декілька днів до прийому?

- A.** Настоянка собачої кропиви
- B.** Відвар ромашки
- C.** Настоянка звіробую
- D.** Настоянка м'яти
- E.** Відвар деревію

161. Під час обробки рани у ВІЛ-інфікованого хворого хірург наколов палець голкою. Після реєстрації аварії (зі згоди потерпілого) вперше кров беруть на тестування:

- A.** Після операції, але не пізніше 5-ти днів
- B.** Одразу ж після операції
- C.** Через 3-6 місяців
- D.** Не пізніше 3-х днів
- E.** Одразу ж після операції і через 3-6 місяців

162. У дівчинки 5,5 років скарги на біль у 75 під час вживання їжі. Об'єктивно: на медіально-апроксимальній поверхні 75 глибока каріозна порожнина, заповнена пігментованим, розм'якшеним дентином. Зондування дна чутливе. Під час некромії на дні виявлена точка сполучення з порожниною зуба, яка кровить і болісна під час зондування. Який діагноз найбільш імовірний?

- A.** Хронічний фіброзний пульпіт
- B.** Хронічний гангренозний пульпіт
- C.** Хронічний фіброзний періодонтит
- D.** Гострий глибокий карієс
- E.** Гострий дифузний пульпіт

163. Хлопчику 9 років. Батьки звернулися зі скаргами, що дитина постійно закушує

нижню губу. Яка патологія прикусу може виникнути?

- A.** Дистальний прикус
- B.** Відкритий прикус
- C.** Глибокий прикус
- D.** Мезіальний прикус
- E.** Косий прикус

164. На медогляді у пацієнта 53-х років на вестибулярній поверхні 45, 44, 43, 33, 34, 35, 23, 24, 13, 14 виявлені дефекти твердих тканин. Стінки щільні, блискучі, гладенькі, безболісні під час зондування і термічного подразнення. Який найбільш імовірний діагноз?

- A.** Клиноподібні дефекти
- B.** Пришийковий карієс
- C.** Пришийковий некроз емалі
- D.** Ерозія твердих тканин зуба
- E.** Гіпоплазія емалі

165. Дитина 6-ти років з діагнозом: гострий періодонтит 65 зуба, плаче, відмовляється від видалення 65 зуба. Виберіть місцеву анестезію:

- A.** Аплікаційна + підслизова + підокістна
- B.** Підокістна на рівні 65 зуба
- C.** Аплікаційна
- D.** Провідникова
- E.** Підслизова на рівні 65 зуба

166. Яке оптимальне оперативне втручання при одночасному усуненні дефектів твердого та м'якого піднебіння?

- A.** Ураностафілопластика
- B.** Стафілорафія
- C.** Уранопластика
- D.** Інтерламінарна остеотомія
- E.** Мезофарингоконстрикція

167. Хворий 32-х років госпіталізований зі скаргами на збільшення температури тіла, порушення сну, зниження працездатності, відчуття важкості у лівій половині обличчя, гноетечу з лівої половини носа після видалення 27 зуба. Ураження яких стінок буде найбільш імовірно виявлено при ревізії верхньощелепного синусу?

- A.** Нижня, передня та зовнішня
- B.** Медіальна, передня та верхня
- C.** Задня, нижня та верхня
- D.** Нижня, передня та медіальна
- E.** Зовнішня, передня та верхня

168. Хвора 35-ти років госпіталізована після ДТП. Об'єктивно: відмічається рухомість верхньої щелепи разом з кістками носа, відкритий прикус, припухлість м'яких тканин середньої зони обличчя, крововилив у склеру ока, симптом "сходінки" по нижньоорбітальному краю з двох боків та вилично-щелепному шву, носова кровотеча. Який найбільш імовірний діагноз?

- A.** Перелом верхньої щелепи за Ле-Фор II
- B.** Перелом верхньої щелепи за Ле-Фор I
- C.** Перелом виличних кісток
- D.** Перелом кісток носа
- E.** Перелом верхньої щелепи за Ле-Фор III

169. У хворі 39-ти років після проведеного обстеження встановили діагноз: амелобластома нижньої щелепи. Який метод лікування показано даній хворій?

- A.** Резекція ділянки нижньої щелепи
- B.** Вилущування патологічного вогнища (кюретаж)
- C.** Склерозуюча терапія
- D.** Комбіноване лікування
- E.** Променева терапія

170. У новонародженої дитини виявлено дефекти м'яких тканин верхньої губи з обох сторін, які проходять по всій висоті губи та охоплюють нижні носові ходи. Губа розділена на 3 частини, середня з яких різко вкорочена, червона облямівка на ній звужена. Альвеолярний відросток верхньої щелепи також розділений на 3 частини, міжщелепна кістка виступає вперед. Який найбільш імовірний діагноз?

- A.** Вроджене повне двостороннє наскрізне незрощення верхньої губи
- B.** Часткове незрощення верхньої губи
- C.** Серединне незрощення верхньої губи
- D.** Вроджене двостороннє незрощення піднебіння
- E.** Двостороннє незрощення альвеолярного відростка

171. Хвора 20-ти років скаржиться на гострий, нападоподібний біль на верхній щелепі зліва, який посилюється від холодного та іррадіює у вухо. Біль триває 4 дні. Протягом року подібний біль вже виникав, до лікаря не зверталась. Об'єктивно: в 26 глибока каріозна порожнина, що з'єднується з порожниною зуба, зондування різко болісне у цій точці, перкусія чутлива. Який найбільш імовірний діагноз?

- A.** Загострення хронічного пульпіту
- B.** Гострий обмежений пульпіт
- C.** Гострий періодонтит
- D.** Загострення хронічного періодонтиту
- E.** Гострий дифузний пульпіт

172. До ортодонта звернулася мати з дитиною 12-ти років з приводу відсутності 22. Об'єктивно: деформацій зубощелепної системи не виявлено, прикус ортогнатичний, відсутній 22, місце якому в зубній дузі є. На панорамній рентгенографії виявлено, що немає зачатка 22. Діагноз: первинна адентія 22. Яка конструкція рекомендована в даному випадку?

- A.** Знімний частковий протез
- B.** Мостоподібний протез із однобічною фіксацією
- C.** Розпірка
- D.** Розсувний мостоподібний протез
- E.** Мостоподібний протез із двобічною фіксацією

173. Хворий 30-ти років скаржиться на болі в ділянці видаленого зуба, які розпочалися 2 дні тому. При огляді порожнини рота був поставлений діагноз: альвеоліт, що протікає у виді "сухої комірки". Яка тактика лікаря?

- A.** Пухка тампонада комірки йодоформним тампоном
- B.** Вискоблювання комірки зуба
- C.** Турунда з маззю Вишневського
- D.** Коагуляція стінок і дна комірки
- E.** Механотерапія

174. Батьки хлопчика 4-х років звернулись з метою санації. При огляді виявлені множинні каріозні ураження. Які засоби гігієни слід порадити для догляду за ротовою порожниною?

- A.** Зубні пасти з вмістом фтору 500ppm
- B.** Зубний порошок
- C.** Зубні пасти з вмістом фтору 1200ppm
- D.** Сольові зубні пасти
- E.** Десенсибілізуючі зубні пасти

175. Дитина 12-ти років скаржиться на сильний біль у ділянці комірки видаленого 3 дні тому 46 зуба, який іррадіює по ходу гілок трійчастого нерва. Об'єктивно: лімфатичні вузли збільшені та болісні під час пальпації, тканини навколо комірки набряклі, гіперемовані, стінки ямки покриті сірувато-зеленим нальотом з гнілісним запахом. Який найбільш імовірний діагноз?

- A.** Альвеоліт
- B.** Перикоронарит
- C.** Остит
- D.** Періостит
- E.** Остеомієліт

176. Хворий 32-х років була виконана первинна хірургічна обробка забитої рани нижньої губи, що проникає в порожнину рота. Рана ушита "наглухо". На другу добу після операції з'явився набряк м'яких тканин губи, підборіддя, гіперемія країв рани, болісність під час пальпації. Яке ускладнення розвинулося в даному випадку?

- A.** Нагноєння рани
- B.** Розвиток бешихи
- C.** Нагноєння гематоми
- D.** Алергічна реакція на шовний матеріал
- E.** Формування гнійника підборіддя

177. Пацієнтка 38-ми років звернулася з метою протезування. Об'єктивно: відсутність 35, 36, 37 зубів; 25, 26, 27 зуби зміщені в сторону дефекту. Діагноз: часткова вторинна

адентія зубів у боковій ділянці на нижній щелепі, що ускладнена першою формою феномена Попова-Годона 16, 25, 26 зубів. Який метод лікування показаний у даному випадку?

- A.** Послідовна дезоклюзія з подальшим заміщенням дефектів зубних рядів
- B.** Зішліфувування твердих тканин зрушених зубів з подальшим заміщенням дефектів зубних рядів
- C.** Хірургічний
- D.** Апаратурно-хірургічний
- E.** Апаратурний

178. Пацієнт 26-ти років звернувся зі скаргами на відлам коронки переднього зуба в результаті травми. Об'єктивно: дефект коронки 21, зуб коротший на одну третину, пульпова камера не відкрита, перкусія безболісна, ЕОД - 10 мкА. За допомогою якого матеріалу слід усунути дефект?

- A.** Тотально виповнений фотокомпозит "Estet X"
- B.** Макрофільний композит "Evicrol"
- C.** Традиційний склоіономер "Ketac-molar"
- D.** Гібридний склоіономер "Vitremet"
- E.** Силікатний цемент

179. Пацієнт 68-ми років звернувся до стоматолога з метою протезування зубів. Об'єктивно: альвеолярні паростки на верхній та нижній щелепах незначно атрофовані, піднебіння високе, перехідна складка та місця прикріплення м'язів, складок слизової оболонки відносно високо від верхівки альвеолярного паростка. Які анатомофізіологічні елементи слизової оболонки слід враховувати при виготовленні повних знімних протезів у цього пацієнта?

- A.** Вузечки губ, язика, щічно-ясенні, крило-щелепні складки
- B.** Слизова оболонка, яка вкриває губи та щоки
- C.** Поперечні складки твердого піднебіння
- D.** Слизова оболонка, яка вкриває м'які тканини дна ротової порожнини
- E.** Торус на нижній щелепі

180. Батьки 9-річної дитини скаржаться на косметичний дефект. Об'єктивно: вкорочена висота нижньої третини обличчя, глибока супраментальна складка, співвідношення перших молярів за I класом Енгля, верхні різці перекривають нижні на всю висоту коронок, різучі краї нижніх різців контактують зі слизовою оболонкою піднебіння. Діагноз: глибокий нейтральний прикус. Зазначте апарат для лікування даної патології:

- A.** Піднебінна пластинка з накусочною площадкою у фронтальній ділянці
- B.** Піднебінна пластинка з оклюзійними накладками у бокових ділянках
- C.** Піднебінна розширююча пластинка
- D.** Капа Биніна
- E.** Піднебінна пластинка з похилою площиною

181. Дитина 10-ти років знаходиться на консультації у лікаря-ортодонта. Об'єктивно: глибина присінку 3,5 мм. В ділянці 41, 31 визначається рецесія ясенного краю, відмічається скупчене положення 42, 41, 31, 32 та хронічний катаральний гінгівіт в ділянці нижніх фронтальних зубів. В анамнезі - ротове дихання. Що із запропонованих лікувальних заходів слід застосувати в першу чергу?

- A.** Пластика присінку порожнини рота
- B.** Пальцевий масаж
- C.** Міогімнастика
- D.** Лікування гінгівіту
- E.** Вестибулярна пластинка

182. В клініку ортопедичної стоматології звернувся хворий 70-ти років, якому 10 днів тому були виготовлені повні знімні протези, із скаргами на погану фіксацію протезів під час відкушування їжі. Об'єктивно: зуби верхнього протеза перекривають зуби нижнього протеза більше ніж на 1/3. Яка помилка була допущена?

- A.** Невірна постановка передніх зубів
- B.** Невірно визначена центральна оклюзія
- C.** Невірно визначена висота центральної оклюзії
- D.** Невірно проведена припасовка індивідуальної ложки
- E.** Невірно проведена постановка бічних зубів

183. В клініку ортопедичної стоматології звернулася хвора 68-ми років із скаргами на погану фіксацію повного знімного протеза нижньої щелепи. Об'єктивно: відмічається різка атрофія альвеолярного гребеня. Яке анатомічне утворення раціонально використати для фіксації протеза нижньої щелепи?

- A.** Ретроальвеолярний простір
- B.** Вузечка язика
- C.** Перехідна складка присінку нижньої щелепи
- D.** Внутрішня коса лінія
- E.** Кісткові виступи (екзостози) нижньої щелепи

184. У хворі 42-х років перед відновленням зубів планується визначити шляхи переміщення опорних горбиків у відповідних фісурах та крайових ямках протилежних зубів при переході із центральної оклюзії в передню та бічні оклюзії. Як називається цей критерій?

- A.** Функціональний кут ("оклюзійний компас")
- B.** Трансверзальний різцевий шлях
- C.** Трансверзальна оклюзійна крива (Уілсона)
- D.** Кут сагітального суглобового шляху
- E.** Кут бічного суглобового шляху (Бенета)

185. Хворий 52-х років при відновленні зубних рядів необхідне визначення шляху переміщення нижніх різців по піднебінній поверхні верхніх різців при рухах нижньої щелепи із центральної оклюзії в передню. Як називається цей критерій?

- A.** Сагітальний різцевий шлях
- B.** Трансверзальний різцевий шлях
- C.** Сагітальний суглобовий шлях
- D.** Кут бічного суглобового шляху
- E.** Бічний суглобовий шлях

186. Чоловік 43-х років звернувся до лікаря-стоматолога з приводу профілактичного огляду. Інколи пацієнта турбує відчуття печіння у язиці. При вживанні їжі ці відчуття зникають. Об'єктивно: регіонарні лімфатичні вузли не збільшені, слизова оболонка порожнини рота блідо-рожевого кольору, набрякла. Язик має незначну кількість білого нальоту на корені. Яке додаткове дослідження необхідно провести для визначення тактики ведення пацієнта?

- A.** Мікроскопічне дослідження зіскобу з СОПР
- B.** Загальний аналіз крові
- C.** Загальний аналіз сечі
- D.** Імунологічне дослідження крові
- E.** Біохімічний аналіз крові

187. До лікаря-стоматолога звернулася пацієнтка 28-ми років зі скаргами на підвищену чутливість зубів до різноманітних подразників на верхній і нижній щелепах після проведеного офісного способу відбілювання. Після огляду був встановлений діагноз: гіперестезія, генералізована форма. Яку зубну пасту слід рекомендувати застосовувати пацієнтці в такому випадку?

- A.** Сенсодин
- B.** Колгейт Тотал
- C.** Жемчуг
- D.** Пародонтакс
- E.** Бленд-а-мед

188. Дівчинка 12-ти років взята на диспансерний облік після проведеного біологічного методу лікування 21 зуба з приводу серозного обмеженого пульпіту. Через який період часу необхідно провести рентгенографію для виявлення можливих патологічних змін у тканинах пародонту?

- A.** 6 місяців
- B.** Відразу після пломбування
- C.** 2 тижні
- D.** 12 місяців
- E.** 18 місяців

189. До обласної санепідемстанції звернувся лікар-стоматолог за дозволом на відкриття приватного стоматологічного кабінету на дві стоматологічні універсальні установи. Площа приміщення, де стоматолог планує вести прийом пацієнтів, складає 26 м². Яку площу у м² повинно мати приміщення за існуючим положенням для двох універсальних стоматологічних установок?

- A.** 24
- B.** 22
- C.** 16
- D.** 20
- E.** 18

190. Хвора 23-х років, вагітна, звернулася з приводу загострення хронічного пульпіту 36 зуба. Який анестетик обрати для проведення знеболювання при лікуванні цієї пацієнтки?

- A.** Артикаїн SVC
- B.** Ультракаїн форте
- C.** Тримекаїн
- D.** Мепівастезін
- E.** Лідокаїн

191. Хворому 12-ти років проводиться лікування гострого серозного періодонтиту 36 зуба. Який антисептик доцільніше обрати для обробки кореневих каналів у цьому випадку?

- A.** Гіпохлорид натрію
- B.** Фурацилін
- C.** Перекис водню
- D.** Йодид калію
- E.** Етоній

192. У дитини 4-х років під час диспансерного огляду визначено індекс рівня інтенсивності карієсу, який дорівнює 0,3. Як можна оцінити цей показник?

- A.** Низький
- B.** Середній
- C.** Високий
- D.** Дуже високий
- E.** Дуже низький

193. У хворої 66-ти років збільшені лімфатичні вузли на шії. Свербїж шкіри, пітливість, загальна слабкість, швидка стомлювальність, підвищення температури. Об'єктивно: лімфатичні вузли пальпуються у вигляді ланцюжка різної консистенції та розмірів. У лейкоцитарній формулі визначається еозинофілія, у пунктаті - клітини Березовського-Штернберга. Який найбільш імовірний діагноз?

- A.** Лімфогранулематоз
- B.** Сифілітичний лімфаденіт
- C.** Актиномікотичний лімфаденіт
- D.** Туберкульозний лімфаденіт
- E.** Лімфолейкоз

194. Чоловік 28-ми років звернувся до стоматолога зі скаргами на короткочасний біль від термічних та хімічних подразників у зубі на нижній щелепі зліва. Після обстеження було встановлено діагноз: гострий глибокий карієс 36 зуба. Вкажіть особливості проведення некротомії в даному клінічному випадку?

- A.** Повна некротомія стінок та часткова дна каріозної порожнини
- B.** Некротомії не потребує
- C.** Часткова некротомія дна та стінок каріозної порожнини
- D.** Повна некротомія дна та часткова стінок каріозної порожнини
- E.** Повна некротомія дна і стінок каріозної порожнини

195. Хворий 60-ти років скаржиться на наявність на слизовій оболонці щоки справа по лінії змикання зубів ділянок білуватого кольору, які не підвищуються над рівнем слизової, з шорсткою поверхнею. При огляді виявлені ділянки зроговіння. На верхній щелепі частковий знімний протез із кламером на 25, коронки 36, 37 зруйновані, у 16 зубі пломба з амальгами. Що є найімовірнішою причиною захворювання?

- A.** Гальванічні струми
- B.** Бактеріальна алергія
- C.** Хімічні чинники
- D.** Механічна травма
- E.** Нейрогенні порушення

196. Хворий 52-х років скаржиться на часткову відсутність зубів на верхній щелепі, утруднене пережовування їжі. Об'єктивно: в ділянці піднебіння неоперований вроджений дефект. Від операції відмовляється. Яке ортопедичне лікування слід запропонувати даному пацієнтові?

- A.** Частковий знімний протез з obtуратором із еластичної пластмаси
- B.** Бюгельний протез з фіксацією на атачменах
- C.** Бюгельний протез з фіксацією на кламерах
- D.** Повний знімний пластинковий протез
- E.** Частковий знімний протез

197. Пацієнт 25-ти років звернувся зі скаргами на зміну кольору 11 зуба, космети-

чний дефект. Декілька років тому зуб лікувався з приводу карієсу. Який додатковий метод обстеження треба застосувати для встановлення попереднього діагнозу?

- A.** Електроодонтометрія
- B.** Визначення індексів гігієни
- C.** Біохімічний аналіз слини
- D.** Бензидинова проба
- E.** Перкуторна проба

198. На профілактичному огляді у дитини 4-х років було діагностовано низьке прикріплення вуздечки верхньої губи. Після чого батьки звернулись у хірургічне відділення стоматологічної поліклініки для проведення операції - висічення вуздечки верхньої губи. Який оптимальний вік для проведення операції?

- A.** До прорізання 11, 21 зубів
- B.** Після прорізання фронтальної групи зубів
- C.** Одразу після народження дитини
- D.** Після формування постійного прикусу
- E.** За бажанням батьків та дитини

199. У хворого раптово з'явився різкий біль у правій половині грудної клітки, швидко розвинулася задишка. Об'єктивно: стан хворого важкий, виражений акроціаноз. Визначається підшкірна емфізема в ділянці шиї та верхніх відділів грудної клітки. Над правою легенею коробковий звук, дихання відсутнє. Межі серця зміщені вліво. ЧСС- 85-110/хв, АТ- 100/60 мм рт.ст. Яке захворювання, найбільш імовірно, в хворого?

- A.** Спонтанний пневмоторакс
- B.** Інфаркт міокарда
- C.** Інфаркт легені
- D.** Позалікарняна пневмонія
- E.** Ексудативний плеврит

200. Хворий 56-ти років знаходиться на стаціонарному лікуванні з приводу гіпертонічної хвороби. Приймає ліки: капотен - по 25 мг тричі на добу, празозин - по 1 мг тричі на добу. Через 30 хвилин після прийому препаратів хворий відчув запаморочення, впав, на кілька секунд знепритомнів. Об'єктивно: шкіра бліда, волога, Рс- 100/хв, ритмічний, АТ- 60/20 мм рт.ст. Яке ускладнення виникло в хворого?

- A.** Ортостатичний колапс
- B.** Анафілактичний шок
- C.** Гостре порушення мозкового кровообігу
- D.** Епілептичний напад
- E.** Гостра лівошлуночкова недостатність

НАВЧАЛЬНЕ ВИДАННЯ

Центр тестування професійної компетентності фахівців з вищою освітою напрямів підготовки “Медицина” і “Фармація”.

**ЗБІРНИК ТЕСТОВИХ ЗАВДАНЬ ДЛЯ СКЛАДАННЯ ЛІЦЕНЗІЙНОГО ІСПИТУ:
КРОК 3. СТОМАТОЛОГІЯ.**

Київ. Центр тестування професійної компетентності фахівців з вищою освітою напрямів підготовки “Медицина” і “Фармація”.
(Українською та російською мовами).

Підписано до друку 21.01./№7. Формат 60x84 1/8
Папір офсет. Гарн. Times New Roman Cyr. Друк офсет.
Ум.друк.арк. 24. Облік.вид.арк. 26.
Тираж.(432 прим. – укр мова, 171 прим. – рос.мова).

Б

багатоформна
байдужий
барвник
бешиха
бловотний
блюднеподібний
брудний

В

вага
вада
верхівка
вибірковий
вигин
вигодовування
видалення
виличний
вимова
випадковий
випинання
вирішальний
виросток
висічення
відбиток
відвідування
відкладення
відлам
відновлення
візерунок
вічко
вогнепальний
волохатий

Г

гвинт
гілка
гнилісний
гоління
горбик
гугнявий

Д

деревій
довгастий
доречний
дрібнопористий

Ж

жувальний

З

забарвлення
забійний
загоєння
запаморочення
запобігання
затвердіння
збагатися
згортання
зіниця
знеболювання
знепритомніти
знімний
зомління
зустрічний

І

ікло

К

каптур
кволість
клапоть
кляцання
колірний
коловий
комірка
комірковий
короткочасний
крихкий
кропива собача
куксовий
кутній
кут

многоформная
безразличный
краситель
рожа
рвотный
блюднеобразный
грязный

вес
порок
верхушка
избирательный
изгиб
вскармливание
удаление
скуловой
произношение
случайный
выпячивание
решающий
мышелок
иссечение
отпечаток, оттиск
посещение
отложения
отлом
восстановление
узор
устье
огнестрельный
волосатый

винт
ветвь
гнилостный
бритьё
горорок
гнузавый

тысячелистник
продолговатый
уместный
мелкоячеистый

жевательный

окраска
ушибленный
закливание
головокружение
предупреждение
отверждение
совпадать
свёртывание
зрачок
обезболивание
потерять сознание
съёмный
обморок
встречный

клык

капюшон
вялость
лоскут
щёлканье
цветной
круговой
лунка
альвеолярный
кратковременный
хрупкий, ломкий
пустырьник
культевой
коренной
угол

Л

ланцюжок
лускіт
лусочка
луцення

М

мармуровий
межа
мереживо
метелик
мигдалик
млявий

Н

набряклиий
навантаження
надлишковий
надмірний
нашарування
недолік
незнімний
непритомність
несправжній
нориця

О

облямівка
обмежений
обтяження
оголення
оголення
окріп
оперізувальний
опік
осередок
остаточний
отруєння
очний

П

паросток
перебіг
перевага
перевантаження
перетинка
перлина
печіння
печія
півколо
підліток
піднебіння
підочний
площина
повіка
повітровод
подовження
показник
пологовий
полум'я
поперек
порожнина
потиличний
похилий
початковий
присінок
присмак
прихований
прозорий
променеий
прямовисний
пухир
пухкий
пухлина

Р

ранковий
рогівка
розсувний
розсичення
розтин
розтроснений
руйнування
рухливість

цепочка
треск
чешуйка
шелушение

мраморный
граница
кружево
бабочка
миндалина
вялый

отёчный
нагрузка
избыточный
чрезмерный
наслоение
недостаток
несъёмный
обморок, потеря
ложный
свищ

каёмка, кайма
ограниченный
отягочение
обнажение
кипяток
опаевающий
ожог
очаг
окончательный
отравление
глазной

отросток
течение
предпочтение,
перегрузка
перепонка
жемчужна
жжение
изжога
полукруг
подросток
нёбо
подглазничный
плоскость
веко
воздуховод
удлинение
показатель
родильный
пламя
поясница
полость
затылочный
наклонный
начальный
преддверие
привкус
скрытый
прозрачный
лучевой
отвесный
пузырь
рыхлый
опухоль

утренний
роговица
раздвижной
рассечение
вскрытие
рамомжённий
разрушение
подвижность

Рясний**С**

садно
самочинний
свербіж
свідомість
синець
сірчистий
скарга
скісний
склепіння
скоринка
скроня
скупченість
скутість
смердючий
смоктати
собача кропива
спадковий
сполука
сполучення
срібний
стан
стійкий
сторонній
стрижень
суглоб
судоми
суцільнолитий
сходинка

Т

тимчасово
типовий
тиск
тривалий
трикутник
трійчастий
тулуб
тьмяний

У

умова
усунення
утворення
ущільнення

Ф

фарбування

Х

харчовий

Ц

цукор
цукровий

Ч

черга
червоний
черевний
чередувати

Ш

шар
шкідливий
шкірний
шлунок
шорсткість
шорсткий
штикоподібні
штучний
шурхотіння

Щ

щелепа
щілина
щільний

Я

ядуха
ясна

обильный

ссадина
самопроизвольный
зуд
сознание
кровоподтёк
сернистый
жалоба
косой
свод
корочка
висок
скученность
скованность
зловонный
сосать
полоска
пустырьник
наследственный
соединение
сочетание,
серебряный
состояние
устойчивый
иностраный
стержень
сустав
судороги
цельнолитой
ступенька

временно
типичный
давление
длительный
треугольник
тройничный
туловище
тусклый

условие
устранение
образование
уплотнение

окрашивание

пищевой

сахар
сахарный

очередь
красный
брюшной
чередовать

слой
вредный
кожный
желудок
шершавость
шероховатый
штиковидные
искусственный
шуршание

челюсть
щель
плотный

удушьё
дёсна