

# МІНІСТЕРСТВО ОХОРОНИ ЗДОРОВ'Я УКРАЇНИ

Департамент роботи з персоналом, освіти та науки

Центр тестування професійної компетентності фахівців з вищою освітою  
напрямів підготовки “Медицина” і “Фармація”

Код ID							

Прізвище							

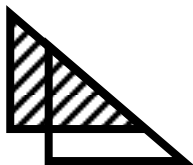
Варіант \_\_\_\_\_

**Збірник тестових завдань для складання  
ліцензійного іспиту**

## Крок 3

# СТОМАТОЛОГІЯ

(російськомовний варіант)



# ІНСТРУКЦІЯ

**Кожне з пронумерованих запитань або незавершених тверджень у цьому розділі супроводжується відповідями або завершенням твердження. Оберіть ОДНУ відповідь (завершене твердження), яка є НАЙКРАЩОЮ у даному випадку та замалюйте у бланку відповідей коло, яке містить відповідну латинську літеру.**

ББК 54.1я73  
УДК 61

**Автори тестових завдань:** Андрушко М.В., Анісімова Л.А., Баликов В.В., Безвушко Е.В., Безсмертний А.А., Бойко Г.Г., Брашкін А.П., Ганіч І.Г., Гензицька О.С., Герман С.І., Гірчак Г.В., Глазунов О.А., Глухов А.В., Годована О.І., Голік В.П., Гордіюк М.М., Горобець С.М., Гречко Н.Б., Давиденко Г.М., Девдера О.І., Дементьева О.В., Дмитрієва А.А., Донська І.Г., Дубецька І.С., Дюдіна І.Л., Ейхгорн Т.Ю., Єзерська О.В., Єрмакова Н.Ю., Жеро Н.І., Житній М.І., Журочко О.І., Заболотна І.І., Зайонц С.І., Заяц С.М., Казакова К.С., Карпінська О.Д., Карук Є.В., Каюкова В.Д., Комаревська О.В., Кононенко Ю.Г., Косенко Ю.В., Крупник Н.М., Крючко А.І., Лазуткін В.П., Ліпницький Т.М., Манухіна О.М., Мельник В.Л., Михайленко Н.М., Мозгова Н.В., Мосейко О.О., Назарук Р.М., Немеш О.М., Ніколов В.Г., Новікова М.А., Овчаренко О.М., Олиферовская Р.П., Онопрієнко М.М., Осипенкова Т.С., Остап'як І.З., Парубок Ю.М., Пільтай В.Г., Полякова С.В., Попко А.М., Попов Р.В., Пушкар Л.Ю., Радько В.І., Різник Б.М., Рузін Г.П., Самойленко А.В., Самсонов О.В., Світлична О.М., Семенова О.О., Сенчакович Ю.В., Себов В.І., Синявський Г.М., Сирота О.М., Сірик В.А., Скрипнікова Т.П., Соколова І.І., Солоп Л.М., Стеблянко Л.В., Сторожев В.А., Стоян О.Ю., Терьошіна З.Л., Тимофєєва О.О., Тіщенко Т.Л., Труфанова В.П., Федорич Т.Т., Фесенко В.І., Хавалкіна Л.М., Хасанова Г.Б., Хміль Т.А., Цветкова Н.В., Циганова Н.Б., Циганок Л.В., Челяпіна О.О., Чирко В.П., Чуганський І.В., Чухрай Н.Л., Шаповалов А.С., Шаповалова Т.С., Шарипов В.І., Шешукова О.В., Ширіханова І.Ю., Щегольова М.Г., Яремчук А.Г., Ярова С.П., Ярославська Ю.Ю. та комітети фахової експертизи.

**Рецензенти.** Експерти: Авдєєв О.В., Беліков О.Б., Воловар О.С., Волосовець Т.М., Годованець О.І., Кузник Н.Б., Манухіна О.М., Нідзельський М.Я., Остапенко О.І., Пелехан Л.І., Поліщук С.С., Попович З.Б., Самойленко А.В., Силенко Ю.І., Скакун Л.М., Тріль С.І., Хавалкіна Л.М., Цислюк В.П., Яковенко Л.М.

Збірник містить тестові завдання для проведення ліцензійного інтегрованого іспиту “Крок 3. Стоматологія” та подальшого використання у навчальному процесі.

Для інтернів та викладачів вищих медичних навчальних закладів і закладів післядипломної освіти.

**Затверджено Міністерством охорони здоров'я України як екзаменаційне та навчальне видання на підставі висновків експертів (накази МОЗ України від 14.08.1998 №251, від 27.12.1999 №303, від 16.10.2002 №374, від 29.05.2003 №233, від 20.11.06 №763).**

© Copyright

ДЕРЖАВНА ОРГАНІЗАЦІЯ “ЦЕНТР ТЕСТУВАННЯ ПРОФЕСІЙНОЇ КОМПЕТЕНТНОСТІ ФАХІВЦІВ З ВИЩОЮ ОСВІТОЮ НАПРЯМІВ ПІДГОТОВКИ “МЕДИЦИНА” І “ФАРМАЦІЯ” ПРИ МІНІСТЕРСТВІ ОХОРОНИ ЗДОРОВ'Я УКРАЇНИ”.

1. Больному 52 года. В крови: эр.- 3, 4 · 10<sup>12</sup>/л, анизо- и пойкилоцитоз, с наличием мегалоцитов и мегалобластов; ЦП- 1,48; лейко.- 3, 8 · 10<sup>9</sup>/л. Какому наиболее вероятному диагнозу соответствует данная картина крови?

- A. Пернициозная анемия
- B. Хронический миелолейкоз
- C. Кандидозный стоматит
- D. Железодефицитная анемия
- E. Глоссалгия

2. Больной 44-х лет жалуется на шершавость слизистой оболочки щеки, неприятные ощущения во время приёма пищи. Объективно: на гиперемированной слизистой оболочке левой щеки и в ретромolare области отмечается узорчатое расположение белёсых наслоений, которые не снимаются. Какой наиболее вероятный диагноз?

- A. Красный плоский лишай
- B. Лейкоплакия
- C. Кандидозный стоматит
- D. Мягкая лейкоплакия
- E. Красная волчанка

3. Пациент 44-х лет жалуется на самопроизвольные, приступообразные боли, возникающие в разное время суток, с иррадиацией в ухо, нижнюю челюсть слева. Боли продолжаются 15-20 минут, усиливаются от холодного. Объективно: на жевательной поверхности 27 зуба глубокая кариозная полость. После некротомии обнаружен незначительный участок оголённой пульпы. Реакция на холод резко болезненная. Какой наиболее вероятный диагноз?

- A. Острый диффузный пульпит
- B. Острый ограниченный пульпит
- C. Гиперемия пульпы
- D. Острый гнойный пульпит
- E. Обострение хронического пульпита

4. У пациентки 13-ти лет самопроизвольные боли в области левой верхней челюсти, появившиеся несколько дней назад. Объективно: в 24 зубе имеется глубокая кариозная полость, зондирование резко болезненно и вызывает длительную боль. Перкуссия слегка положительная. На рентгенограмме: несформированная верхушка корня. Какая тактика врача?

- A. Экстирпация, временное пломбирование кальций-содержащей пастой
- B. Экстирпация, временная турунда с декаметоксином
- C. Экстирпация, временная турунда с гвоздичным маслом
- D. Экстирпация, постоянное пломбирование эвгенол-содержащими пастами
- E. Экстирпация, постоянное пломбирование стеклоиономерным цементом

5. Предпочтение каким пломбировочным материалам оказывается при пломбировании

полости III класса по Блэку из косметических соображений?

- A. Микрофилы
- B. Конденсирующие композиты
- C. Макрофилы
- D. Гибридные композиты
- E. Стеклоиономерные цементы

6. Каким пломбировочным материалам отдаётся предпочтение при реставрации полостей IV класса по Блэку?

- A. Гибридные композиты
- B. Микрофилы
- C. Макрофилы
- D. Конденсирующие композиты
- E. Стеклоиономерные цементы

7. Беременная в сроке 4 месяца обратилась к стоматологу на консультацию. Объективно: край дёсен и десенные сосочки плотные, в виде валика, увеличены на 1/3 высоты коронки зуба, овальной формы. Какой предварительный диагноз?

- A. Гипертрофический гингивит
- B. Катаральный гингивит
- C. Пародонтит
- D. Язвенный гингивит
- E. Пародонтоз

8. У ребёнка 7-ми лет при профилактическом осмотре в первых постоянных молярах обнаружены закрытые непигментированные фиссуры. Целостность эмали сохранена, при её зондировании шероховатость не определяется. Какая тактика врача?

- A. Неинвазивная герметизация
- B. Инвазивная герметизация
- C. Профилактическое пломбирование
- D. Диспансерное наблюдение
- E. ART-методика

9. Больная 27-ми лет жалуется на резкую боль в левой околоушной области. Температура тела - 37, 8°С. Отмечается некоторая асимметрия лица за счёт мягких тканей перед козелком левого уха. Сужен слуховой проход. Открывание рта ограничено до 2,0 см. Зубы интактны, нижняя челюсть незначительно смещена вправо. Слизистая оболочка полости рта бледно-розового цвета. Какой наиболее вероятный диагноз?

- A. Артрит левого ВНЧС
- B. Перелом суставного отростка нижней челюсти
- C. Флегмона околоушно-жевательной области
- D. Левосторонний отит
- E. Артроз левого ВНЧС

10. Больной 45-ти лет обратился к стоматологу с жалобами на периодически возникающий сдвиг нижней челюсти, который возникает при разговоре или широком открывании рта. Смещение больной устраняет самостоятельно путём нажатия на подбородок. Какой наиболее вероятный диа-

гноз?

- A.** Привычный вывих нижней челюсти
- B.** Хронический артрит ВНЧС
- C.** Артроз ВНЧС
- D.** Контрактура нижней челюсти
- E.** Анкилоз ВНЧС

**11.** Больной 26-ти лет жалуется на наличие свищей на коже в области нижней челюсти справа. Объективно: температура тела  $37,2 - 37,8^{\circ}C$ . Лицо асимметрично за счёт отёка в области угла нижней челюсти слева. Кожа красно-свищного оттенка. Определяются 4 свища с незначительными крошкообразными выделениями. При пальпации слабоболлезненный деревянистый инфильтрат с отдельными участками флюктуации. Открывание рта до 1,5 см. Какой наиболее вероятный диагноз?

- A.** Актиномикоз нижней челюсти
- B.** Ретромолярный периостит
- C.** Хронический одонтогенный остеомиелит
- D.** Мигрирующая гранулёма лица
- E.** Рак нижней челюсти

**12.** К врачу обратился больной 42-х лет с жалобами на опухолевидное образование на слизистой нижней губы, которое появилось приблизительно месяц назад и медленно увеличивается в размерах. Объективно: в толще нижней губы уплотнение, ограниченное, эластическое, безболезненное, округлой формы, спаянное со слизистой оболочкой. Слизистая над уплотнением прозрачная, вокруг - не изменена. Какой наиболее вероятный диагноз?

- A.** Киста малой слюнной железы
- B.** Липома нижней губы
- C.** Абсцесс малой слюнной железы
- D.** Фиброма нижней губы
- E.** Папиллома нижней губы

**13.** Больной 35-ти лет обратился за помощью через 3 суток после удаления 37 зуба, с жалобами на ухудшение общего состояния. Объективно: больной бледен, температура  $38,1^{\circ}C$ . Нижняя челюсть слева муфтообразно утолщена, мягкие ткани вокруг отёчны, открывание рта затруднено. Переходная складка на уровне 48, 47, 45 зубов отёчна, слизистая оболочка гиперемирована, из лунки 47 зуба выделяется гной, перкуссия 48, 47, 45 болезненная. В области нижней губы - парестезия. Какой наиболее вероятный диагноз?

- A.** Острый остеомиелит нижней челюсти
- B.** Острый периодонтит 47 зуба
- C.** Флегмона поднижнечелюстной области
- D.** Нагноение радикулярной кисты нижней челюсти
- E.** Острый периостит нижней челюсти

**14.** Родители мальчика 5-ти лет, посещающего детский сад, жалуются на отёк мягких тканей в обеих околоушно-жевательных областях, повышение температуры до  $38^{\circ}C$ .

Объективно: околоушные слюнные железы увеличены, при пальпации мягкие, болезненные. Кожа напряжена, бледная, жирная. Из протока слюнной железы выделяется небольшое количество прозрачной слюны. Какой наиболее вероятный диагноз?

- A.** Эпидемический паротит
- B.** Абсцесс околоушных областей
- C.** Лимфаденит околоушных областей
- D.** Бактериальный паротит
- E.** Псевдопаротит Герценберга

**15.** Больной 22-х лет обратился по поводу затруднённого прорезывания 48 зуба, с жалобами на боль в области 48 зуба, ограниченное открывание рта. Объективно: рот открывает до 2,5 см. Коронка 48 зуба прорезалась медиальными буграми, покрыта слизистой оболочкой, отёчна, гиперемирована, из-под неё выделяется гной. Какую лечебную тактику следует выбрать?

- A.** Рассечение капюшона
- B.** Иссечение капюшона
- C.** Медикаментозная терапия
- D.** Удаление 48 зуба
- E.** Физиотерапевтическое лечение

**16.** Больному 45-ти лет перед удалением корня 13 зуба по поводу хронического периодонтита выполнена инфраорбитальная анестезия. После выполнения анестезии появились явления ишемии кожи подглазничной области. Что наиболее вероятно послужило причиной ишемии?

- A.** Спазмующее действие анестезирующего раствора на сосуды
- B.** Травмирование инъекционной иглой сосудов
- C.** Травмирование инъекционной иглой подглазничного нерва
- D.** Травмирование инъекционной иглой глазного яблока
- E.** Попадание анестезирующего раствора в орбиту

**17.** Мужчина 43-х лет жалуется на частое выпадение пломбы из верхнего переднего зуба, эстетический дефект. Объективно: в 21 полость 4 класса по Блэку. Режущий край широкий; на рентгенограмме патологические изменения отсутствуют. Какой оптимальный метод лечения данного больного?

- A.** Керамическая вкладка
- B.** Пластмассовая коронка
- C.** Металлокерамическая коронка
- D.** Металлопластмассовая коронка
- E.** Металлическая вкладка

**18.** При обследовании полости рта больного 69-ти лет, на фоне полного отсутствия зубов, обнаружен "подвижный альвеолярный гребень" на верхней челюсти; атрофия 2 степени по Шредеру. Слизистая оболочка умеренно подвижна. Какому оттиску по степени компрессии следует отдать предпочтение?

- A.** Дифференцированный
- B.** Компрессионный
- C.** Декомпрессионный
- D.** Комбинированный
- E.** С давлением

**19.** Мужчина 39-ти лет жалуется на боль, кровоточивость десен, гиперсаливацию, головную боль. Болеет в течение года. Объективно: кожные покровы бледные, слизистая десен отёчная, ярко-красного цвета, болезненная при касании, кровоточит. По десневому краю определяется серо-чёрная каёмка, которая не снимается. Регионарные лимфатические узлы увеличенные, болезненные при пальпации. Какой наиболее вероятный диагноз?

- A.** Меркуриализм
- B.** Арибофлавиноз
- C.** Пеллагра
- D.** Сатурнизм
- E.** -

**20.** При профосмотре у юноши 18-ти лет врач-стоматолог обнаружил на спинке и боковой поверхности языка округлые и гладкие участки диаметром 0,5x1,0 см, окружённые белесоватым венчиком. В соскобе определяются единичные клетки *Candida albicans*, *Treponema pallidum*. Какой окончательный диагноз?

- A.** Вторичный сифилис
- B.** Кандидозный глоссит
- C.** Ромбовидный глоссит
- D.** Атрофический кандидоз
- E.** Десквамативный глоссит

**21.** Женщине 30-ти лет проводилось лечение пульпита методом девитальной экстирпации. В 15 зубе была оставлена мышьяковистая паста. На повторный приём пациентка пришла только на 4-е сутки. Развился токсический периодонтит. Какое средство оптимально для обработки корневого канала?

- A.** Раствор Люголя
- B.** Крезофен
- C.** Трипсин
- D.** Эвгенол
- E.** Эмульсия гидрокортизона

**22.** Больной 38-ми лет, водитель, жалуется на острую боль во рту, горле, недомогание, повышение температуры тела до 38,6°C. После переохлаждения больно застухил на рабочую смену. Объективно: десна в области нижних фронтальных зубов и слизистая нёба гиперемированы, отёчные; некроз десенного края и увеличение миндалин. Бактериоскопия: фузо-спириллярный симбиоз. В крови: эр.- 4, 5 · 10<sup>12</sup>/л, лейкоц.- 7, 2 · 10<sup>9</sup>/л, СОЭ - 18 мм/час. Какая дальнейшая тактика врача-стоматолога?

- A.** Направить на лечение в челюстно-лицевой стационар
- B.** Провести лечение и выдать больничный лист
- C.** Провести лечение и отправить на рабочую смену
- D.** Провести лечение и выдать справку установленной формы
- E.** Направить на консультацию к ЛОР-специалисту

**23.** Больная 40-ка лет обратилась с жалобами на боль от холодного, сладкого в 11, 21 зубах, косметический дефект. Объективно: в 11, 21 зубах в области экватора вестибулярной поверхности коронки зуба обнаружены дефекты эмали овальной формы, расположенные в косом направлении, с гладким, блестящим, плотным дном. В анамнезе - тиреотоксикоз. Какой наиболее вероятный диагноз?

- A.** Некроз эмали
- B.** Клиновидный дефект
- C.** Поверхностный кариес
- D.** Эрозия твёрдых тканей зуба
- E.** Незавершённый амелогенез

**24.** Больному 25-ти лет установлен диагноз: хронический глубокий кариес 43. Объективно: кариозная полость находится на вестибулярной поверхности 43 в пришеечной области, ниже уровня дёсен. Какой материал оптимален для постоянной пломбы в данном случае?

- A.** Композит
- B.** Амальгама
- C.** Композит химической полимеризации
- D.** Композит световой полимеризации
- E.** Силико-фосфатный цемент

**25.** Пациентка 42-х лет жалуется на попадание пищи в межзубной промежуток. Объективно: в 26 на дистальной поверхности кариозная полость. Межзубной сосочек гиперемированный, отёчный. На рентгенограмме: остеопороз вершины межальвеолярной перегородки. Какая дальнейшая тактика врача?

- A.** Восстановить контактный пункт и провести местную противовоспалительную терапию
- B.** Восстановить контактный пункт и назначить электрофорез хлорида кальция
- C.** Контактный пункт не восстанавливать, назначить глицерофосфат кальция *per os*
- D.** Запломбировать зуб без восстановления контактного пункта и провести противовоспалительную терапию
- E.** Восстановить контактный пункт и провести общую остеотропную терапию

**26.** К стоматологу обратилась мама с 6-летней девочкой по поводу несмыкания передних зубов. В анамнезе: вредная привычка сосать язык. Объективно: симптом "напёрстка" при смыкании губ, речь нарушена, между передними зубами наблюдается верти-

кальняная щель до 8 мм. Какой прикус у ребёнка?

- A.** Открытый прикус
- B.** Глубокий прикус
- C.** Дистальный прикус
- D.** Мезиальный прикус
- E.** Перекрёстный прикус

**27.** Больной 35-ти лет обратился к стоматологу с жалобами на пульсирующую боль в зубе. Установлен диагноз: острый гнойный пульпит 33. Для обезболивания 33 зуба была проведена проводниковая анестезия 2% раствором ультракаина с адреналином. При вскрытии полости зуба пациент почувствовал резкую боль в зубе, после чего побледнел и потерял сознание. АД- 60/30 мм рт.ст., пульс нитевидный. Какой наиболее вероятный диагноз?

- A.** Обморок
- B.** Гипергликемическая кома
- C.** Гипертонический криз
- D.** Сердечно-сосудистый коллапс
- E.** Аллергическая реакция на ультракаин

**28.** Больная 25-ти лет обратилась к хирургу-стоматологу с целью подготовки полости рта к протезированию. После осмотра и клинического исследования установлен диагноз: хронический периодонтит 41 и 12 зубов. Выберите анестезию для эффективно обезболивания при удалении 12 зуба:

- A.** Инфраорбитальная и инцизивальная
- B.** Мандибулярная и щёчная
- C.** Торусальная
- D.** Туберальная и палатинальная
- E.** Двусторонняя мандибулярная

**29.** На приёме у стоматолога после удаления зуба у пациентки 46-ти лет внезапно появилась пульсирующая боль, головокружение, шум в ушах, тахикардия, повышение артериального давления до 220/160 мм рт.ст. Какой наиболее вероятный диагноз?

- A.** Гипертонический криз
- B.** Обморок
- C.** Гипогликемическая кома
- D.** Острое нарушение мозгового кровообращения
- E.** Анафилактический шок

**30.** В челюстно-лицевое отделение доставлен больной 32-х лет с признаками удушья. После осмотра установлено: оскольчатый перелом нижней челюсти в ментальном отделе, дислокационная асфиксия. Какие неотложные манипуляции необходимо осуществить?

- A.** Зафиксировать язык лигатурой
- B.** Освободить просвет ротоглотки от инородного тела
- C.** Немедленно наложить трахеостому
- D.** Зафиксировать подвижные лоскуты слизистой оболочки
- E.** Провести коникотомию

**31.** Ребёнку 5,5 лет. При профилактическом осмотре обнаружено отсутствие физиологических диастем, трем и уступа Цилинского; бугорки молочных моляров хорошо выражены. Леность жевания. Укажите правильные действия ортодонта:

- A.** Взять на диспансерный учёт во 2 группу
- B.** Вмешательства ортодонта не нужны
- C.** Необходимо осуществить аппаратурное лечение
- D.** Взять на диспансерный учёт в 1 группу
- E.** Осуществить повторный осмотр после прорезывания первых постоянных моляров

**32.** Больному 37 лет. Болеет хроническим пародонтитом, абсцедирование, стадия обострения. При наложении пародонтальных повязок с антибиотиками пациент пожаловался на зуд кожи лица, стал беспокоен. Дыхание приобрело спазматический оттенок, лицо отекло, особенно в области челюсти, пульс ускорился. Какой наиболее вероятный диагноз?

- A.** Отек Квинке
- B.** Приступ сердечной астмы
- C.** Приступ бронхиальной астмы
- D.** Аспирационная асфиксия
- E.** Инфаркт миокарда

**33.** С целью профилактического осмотра к стоматологу обратились родители с девочкой 6,5 лет. Объективно: зубы интактны, гигиенический индекс по Фёдорову-Володкиной равен 1 баллу. Какой из методов профилактики кариеса оптимален в данном случае?

- A.** Герметизация фиссур
- B.** Электрофорез с 1% раствором фтористого натрия
- C.** Электрофорез с 10% раствором глюконата кальция
- D.** Аппликация 10% раствором глюконата кальция
- E.** Полоскание 0,2% раствором фторида натрия

**34.** У 7-летней девочки на левой щеке по линии смыкания зубов на уровне первых моляров обнаружено округлой формы новообразование на тонкой ножке размером 0,5 см в диаметре, с гладкой поверхностью, покрытой неизменённой слизистой оболочкой. Пальпаторно оно безболезненное, плотное. Какой наиболее вероятный диагноз?

- A.** Фиброма
- B.** Гемангиома
- C.** Эпулис
- D.** Папиллома
- E.** Лимфангиома

**35.** Девочка 8-ми лет обратилась с жалобами на наличие пятна в области фронтальных зубов верхней челюсти. Объективно: на вестибулярной поверхности 11 зуба в области режущего края пятно жёлтого цвета с

чѣткими границями, блестящее, при зондировании не окрашивается метиленовым синим. Выберите наиболее вероятную причину данного заболевания:

- A.** Травма 51 зуба
- B.** Избыток фтора в питьевой воде
- C.** Неудовлетворительная гигиена ротовой полости
- D.** Наследственная патология эмали
- E.** Недостаточность фтора в питьевой воде

**36.** К врачу-стоматологу обратились родители девочки 3-х лет с целью подбора зубной пасты для ребёнка. При объективном обследовании у девочки заболеваний зубов, тканей пародонта и слизистой оболочки полости рта не обнаружено. Ребѣнку целесообразно рекомендовать зубную пасту:

- A.** Без фтора
- B.** Со средним содержанием фтора
- C.** С низким содержанием фтора
- D.** С содержанием ферментов
- E.** С минеральными солями

**37.** Ребѣнок 15-ти лет, болеющий анемией, жалуется на болезненную припухлость в левой поднижнечелюстной области лица, которая появилась после переохлаждения. При осмотре определяется асимметрия лица за счёт припухлости тканей левой поднижнечелюстной области, кожа слабо гиперемирована. При пальпации определяется болезненное образование, размером 3х5 см, спаянное с кожей и окружающими тканями. Какое лечение необходимо больному на второй день после вскрытия абсцесса?

- A.** Медикаментозная терапия, промывание раны растворами антисептиков, общее УФО
- B.** Промывание раны антисептиками, антибиотикотерапия
- C.** Промывание раны антисептиками, антигистаминные препараты
- D.** Промывание раны антисептиками, физиолечение
- E.** Промывание раны антисептиками, обезболивающие лекарства

**38.** С ребёнком 7-ми лет обратилась мать с жалобами на наличие раны верхней губы и кровотечение у ребёнка. После падения с качели ребёнок сознания не потерял. При осмотре определяется сквозная рана верхней губы (1 см), кровотечение. Какая помощь нужна пострадавшему?

- A.** Госпитализация, первичная хирургическая обработка раны, симптоматическое лечение
- B.** Госпитализация, симптоматическое лечение
- C.** Лечение амбулаторное, симптоматическая терапия
- D.** Амбулаторное лечение, хирургическая обработка раны
- E.** Амбулаторное лечение, отсроченная хирургическая обработка раны

**39.** У больного 25-ти лет с алкогольным пси-

хозом, после травмы отмечается западание тканей в левой половине лица, кровотечение из носа, кровоизлияние в подглазничной области на нижнее веко слева. На рентгенограмме: нарушение прозрачности левой гайморовой полости, нарушение контуров левого скуло-альвеолярного гребня. Какое лечение показано больному?

- A.** Хирургическое вправление левой скуловой кости, медикаментозная терапия, лечение у психоневролога
- B.** Лечение у психоневролога, обезболивающие лекарства
- C.** Лечение у психоневролога, антибиотикотерапия
- D.** Хирургическое вправление скуловой кости, обезболивающие лекарства
- E.** Медикаментозная терапия, физиолечение

**40.** У больного 70-ти лет при осмотре в области 25, 26 зубов установлено увеличение альвеолярного отростка, имеющего округлую форму, в центре - язва, покрытая некротической тканью, 25 и 26 зубы подвижны. Увеличены поднижнечелюстные лимфоузлы. Какое обследование необходимо больному?

- A.** Рентгенограмма альвеолярного отростка и гайморовой полости, гистологическое исследование
- B.** Рентгенологическое исследование альвеолярного отростка и гайморовой полости
- C.** Гистологическое исследование тканей язвы, рентгенологическое исследование гайморовой полости
- D.** Рентгенологическое исследование альвеолярного отростка, цитологическое исследование
- E.** Диспансерное наблюдение, цитологическое исследование язвы

**41.** Больная 25-ти лет направлена стоматологом-терапевтом для удаления 27 по поводу обострения хронического периодонтита. Хирургом-стоматологом проведено обезболивание внутритротовым способом - туберальная и палатинальная анестезия. Какие нервы выключает туберальная анестезия?

- A.** Задние верхние альвеолярные ветви инфраорбитального нерва
- B.** Средние верхние альвеолярные ветви инфраорбитального нерва
- C.** Передние верхние альвеолярные ветви инфраорбитального нерва
- D.** Большой и малый нервы нѣба
- E.** Верхнечелюстной нерв

**42.** У мужчины 40-ка лет, пребывающего на диспансерном учёте по поводу хронического генерализованного пародонтита I степени, обнаружили в 14 зубе пломбу из амальгамы, глубоко заходящую в межзубный промежуток. Что может быть наиболее распространѣнным следствием данного состояния?

- A.** Образование пародонтального кармана
- B.** Образование костного кармана
- C.** Обострение генерализованного пародонтита
- D.** Образование зубных отложений
- E.** Развитие травматической окклюзии

**43.** Женщина 20-ти лет перед протезированием обратилась к врачу-стоматологу для подготовки 12, 22 под металлокерамическую мостовидную конструкцию. Во время препарирования была раскрыта пульповая камера 22. Какой метод лечения наиболее целесообразен в данном клиническом случае?

- A.** Витальная экстирпация
- B.** Витальная ампутация
- C.** Консервативный метод
- D.** Девитальная пульпектомия
- E.** Комбинированный метод

**44.** Девочка 12-ти лет обратилась в клинику с жалобами на эстетический дефект лица. Объективно: губы сомкнуты, круговая мышца рта напряжена, подбородок скошен назад, все зубы постоянные, резцы верхней челюсти наклонены в нёбную сторону, глубоко перекрывают нижние резцы; в боковых участках наблюдается смыкание одноименных зубов. Определите диагноз:

- A.** II класс 2 подкласс по классификации Энгля
- B.** II класс 1 подкласс по классификации Энгля
- C.** I класс по классификации Энгля
- D.** III класс по классификации Энгля
- E.** Нёбное расположение резцов верхней челюсти

**45.** В клинику обратился мальчик 10-ти лет. Объективно: скошенный назад подбородок, выражена подбородочно-губная борозда; нижняя губа укладывается под верхние резцы. Верхняя губа не прикрывает резцы. Какому патологическому прикусу отвечают отмеченные признаки?

- A.** Прогнатический
- B.** Прогенический
- C.** Открытый
- D.** Глубокий
- E.** Бипрогнатический

**46.** При боковых перемещениях нижней челюсти пересечение трансверсальных резцовых путей образует готический угол, равный:

- A.** 100-110°
- B.** 15-17°
- C.** 33°
- D.** 40-50°
- E.** 120°

**47.** Ребёнок 13-ти лет жалуется на протрузию верхних резцов и промежутки между ними. Премоляры и моляры смыкаются по I классу Энгля. Сагиттальная щель 3 мм. Нижний зубной ряд соответствует норме.

Определите конструкцию аппарата для лечения данной аномалии?

- A.** Пластиночный аппарат с вестибулярной дугой
- B.** Аппарат Катца
- C.** Аппарат Хургиной
- D.** Аппарат Курляндского
- E.** Аппарат Гуляевой

**48.** У ребёнка 10-ти лет при осмотре обнаружено: нижние моляры справа перекрывают верхние, смыкание остальных зубов соответствует норме. Какой метод исследования моделей челюстей следует применить?

- A.** Пона
- B.** Герлаха
- C.** Шварца
- D.** Хаулея-Гербста
- E.** Коркхауза

**49.** Пациент 23-х лет жалуется на общую слабость, затруднённый приём пищи, повышение температуры тела до 38°C. Объективно: десенные сосочки на верхней и нижней челюстях изъязвлены, покрыты грязно-серым некротическим налётом, после удаления которого обнажаются кровоточащие и болезненные поверхности. После тщательного обследования врач-стоматолог поставил предварительный диагноз: язвенно-некротический гингивит Венсана. Какие дополнительные методы обследования позволят поставить окончательный диагноз?

- A.** Микробиологическое исследование
- B.** Цитологическое исследование и биохимический анализ крови
- C.** Микробиологическое исследование и реопародонтография
- D.** Клинический анализ крови и люминесцентное исследование
- E.** Реакция адсорбции микроорганизмов и полярография

**50.** В терапевтическом отделении стоматологической поликлиники работают 10 врачей. Должен ли главный врач выделить должность заведующего отделением?

- A.** Вводят должность заведующего отделением вместо 0,5 должности врача от лечебной нагрузки
- B.** Обязанности заведующего отделением перекладывают на одного из врачей без оплаты
- C.** Должность заведующего отделением вводят вместо одной должности врача
- D.** Должность заведующего отделением не вводят
- E.** Должность заведующего отделением установлена штатным расписанием

**51.** Каким должно быть количество врачебных должностей хирургического профиля, при котором необходима одна должность санитарки?



- А.** Одна должность младшего медицинского персонала на одну должность врача
- В.** Одна должность младшего медицинского персонала на три должности врача
- С.** Одна должность младшего медицинского персонала на две должности врача
- Д.** Одна должность младшего медицинского персонала независимо от количества врачей в кабинете
- Е.** Одна должность младшего медицинского персонала на пять должностей врача

**52.** При оказании стоматологической помощи на терапевтическом, хирургическом и ортопедическом приёме, за смену врач (7 лет стажа и более) должен выполнить:

- А.** 25 УЕТ
- В.** 23 УЕТ
- С.** 21 УЕТ
- Д.** 20 УЕТ
- Е.** 18 УЕТ

**53.** Удаление путридных масс из корневого канала, промывание раствором антибиотиков с ферментами - это:

- А.** Антисептическая обработка
- В.** Асептическая обработка
- С.** Механическая обработка
- Д.** Химическая обработка
- Е.** Физическая обработка

**54.** На профилактический осмотр родители привели ребёнка двух лет. При осмотре индекс КП поверхностей равен 0, поверхности зубов покрыты зубным налётом. Какие рекомендации следует дать родителям ребёнка?

- А.** Обучение гигиене полости рта с использованием *Са*-содержащих зубных паст. Профилактический осмотр дважды в год
- В.** Обучение гигиене полости рта с использованием *F*-содержащих зубных паст. Профилактический осмотр дважды в год
- С.** Обучение гигиене полости рта с использованием зубных паст, содержащих витамины. Профилактический осмотр трижды в год
- Д.** Обучение гигиене полости рта. Проведение профессиональной гигиены полости рта
- Е.** Проведение профессиональной гигиены полости рта. Обучение гигиене полости рта с использованием *Са*-содержащих зубных паст

**55.** Больной 30-ти лет обратился в стоматологическую поликлинику по поводу удаления 36. Из анамнеза выявлено, что пациент страдает гемофилией. Предыдущее удаление сопровождалось длительным кровотечением. Какая врачебная тактика?

- А.** Провести вмешательство в стационаре с до- и послеоперационной подготовкой
- В.** Необходимо предоперационная подготовка в условиях поликлиники
- С.** Послеоперационное лечение не обязательно
- Д.** Провести удаление амбулаторно с дальнейшими рекомендациями
- Е.** Провести удаление под наблюдением гематолога в поликлинике

**56.** За одну условную единицу трудоёмкости (УЕТ) приняты трудозатраты врача в течение:

- А.** 16 минут
- В.** 20 минут
- С.** 5 минут
- Д.** 12 минут
- Е.** 8 минут

**57.** Мужчина 54-х лет через 5 дней после удаления 27 жалуется на боль и затруднённое открывание рта,  $t^{\circ}$  -  $38^{\circ}C$ . Объективно: общее состояние тяжёлое, незначительная асимметрия лица за счёт отёка височной области в нижнем отделе. Контрактура III степени. Со стороны полости рта - отёк слизистой оболочки по переходной складке слева в области моляров верхней челюсти. Пальпация за бугром верхней челюсти резко болезненная. Какой наиболее вероятный диагноз?

- А.** Одонтогенная флегмона левой подвисочной области
- В.** Флегмона левой подчелюстной области
- С.** Флегмона левой височной области
- Д.** Острый гнойный периостит верхней челюсти слева
- Е.** Флегмона левой околоушно-жевательной области

**58.** Мама ребёнка 3-х месяцев жалуется, что при кормлении грудью ребенок "щёлкает" языком; беспокоен, плохо прибавляет в весе. Объективно: нижний край уздечки языка прикрепляется у десенного валика, движения языка ограничены, уздечка тонкая, прозрачная. Какая операция показана ребёнку в данном возрасте?

- А.** Френулотомия уздечки языка
- В.** Пластика уздечки языка треугольными лоскутами по Лимбергу
- С.** V-образное иссечение уздечки языка
- Д.** Криодеструкция уздечки языка
- Е.** В возрасте 7-9 лет показана френулоэктомия

**59.** Больная 35-ти лет отмечает наличие безболезненной деформации тела нижней челюсти справа. На рентгенограмме - наличие гомогенного очага увеличенной плотности костной ткани округлой формы, диаметром 1,5-2,0 см; по периферии очага - узкая полоска просветления шириной до 1,2 мм и склероз кости на границе с новообразованием. Какой наиболее вероятный диагноз?

- A.** Твёрдая одонтома
- B.** Одонтогенная фиброма
- C.** Амелобластома
- D.** Радикулярная киста
- E.** Остеобластома

**60.** Больная 42-х лет жалуется на боль правой половины головы, ограничение движений нижней челюсти, клацанье, периодический спазм жевательной мускулатуры. Объективно: лицо симметрично, открывание рта ограничено. При пальпации в правом височно-нижнечелюстном суставе отмечаются хруст при движениях нижней челюсти. При осмотре полости рта обнаружен дефект зубного ряда справа II класса по Кеннеди. Какой диагноз наиболее вероятен?

- A.** Болевая дисфункция правого височно-нижнечелюстного сустава
- B.** Контрактура правого височно-нижнечелюстного сустава
- C.** Артрозо-артрит правого височно-нижнечелюстного сустава
- D.** Оссифицирующий миозит
- E.** Острый артрит

**61.** Больная 30-ти лет обратилась с жалобами на ограниченное открывание рта, боль в суставе слева. Симптомы появились около года назад. Объективно: открывание рта на 0,8 см, движения в суставе отсутствуют. Прикус ортогнатический. На томограмме суставная щель сужена, "завуалирована". Какой диагноз наиболее вероятен?

- A.** Фиброзный анкилоз
- B.** Костный анкилоз
- C.** Склерозирующий артроз
- D.** Деформирующий артроз
- E.** Болевая дисфункция

**62.** Больная 14-ти лет обратилась с жалобами на неправильное положение верхних клыков. Объективно: верхние клыки расположены вне зубной дуги, вестибулярно, место для них в зубной дуге отсутствует. 13 зуб прорезывается над 12 зубом, 24 стоит плотно к дистальной поверхности 22 зуба. Прикус нейтральный. Диагноз: аномальное положение отдельных 13, 23 зубов. Какая тактика ортодонта в данной клинической ситуации?

**A.** Комплексное лечение - удаление 14 и 24 зубов с целью создания места для 13 и 23 зубов, в дальнейшем используя несъёмный ортодонтический аппарат (брекет-систему), переместить в зубную дугу 13 и 23 зубы

**B.** Первый этап - использовать быстрый нёбный расширитель, второй - используя несъёмный ортодонтический аппарат (брекет-систему) переместить в зубную дугу 13 и 23 зубы

**C.** Использовать съёмную пластинку с винтами с целью расширения верхней зубной дуги и воссоздания места для аномально расположенных зубов

**D.** Комплексное лечение - удаление 14 и 24 зубов с целью создания места для 13 и 23 зубов, в дальнейшем используя съёмную пластинку для перемещения аномально расположенных зубов в зубную дугу

**E.** Использовать дистализатор моляров с целью создания места для 13 и 23 зубов

**63.** У пациента 38-ми лет при осмотре: мостовидные протезы с опорой на 14, 15, 23, 24, 25, 26 зубы, патологическое стирание 34, 35, 36, 44, 45, 46 зубов. Преждевременные контакты в области мостовидных протезов; слизистая оболочка альвеолярных отростков - без патологических изменений. Какая окклюзия у пациента?

- A.** Первичная травматическая
- B.** Центральная
- C.** Правая боковая
- D.** Левая боковая
- E.** Передняя

**64.** При анализе деятельности стоматологического учреждения за отчётный год отмечено, что показатель санированных от общего числа первичных больных в лечебном отделении составил 41%. Как оценит работу лечебного отделения региональный эксперт?

- A.** Удовлетворительно
- B.** Хорошо
- C.** Отлично
- D.** Неудовлетворительно
- E.** Крайне неудовлетворительно

**65.** Больной 18-ти лет обратился с жалобами на затруднённое откусывание пищи, нарушение функций жевания и речи, эстетический дефект. При осмотре: выстояние переднего отдела лица, укорочение верхней губы, напряжение окологубной мускулатуры. Фронтальные зубы верхней челюсти выстоят из-под верхней губы. Смыкание зубных рядов в боковых участках II класс по Энгля, наличие сагиттальной межрезцово-щели до 0,5 см. Какой диагноз у больного?

- A.** Прогнатия
- B.** Прогения
- C.** Глубокий прикус
- D.** Перекрёстный прикус
- E.** Открытый прикус

**66.** Пациент 34-х лет жалуется на боль и кро-

воточивость десен. Объективно: отёк и гиперемия маргинальной части десен на всём протяжении. В области 16, 15 и 43-33 пародонтальные карманы глубиной 3-3,5 мм с серозным экссудатом, поддесневой зубной камень. Подвижность зубов I степени. Рентгенологически: резорбция межальвеолярных перегородок до 1/3 высоты. Какой наиболее вероятный диагноз?

- A.** Генерализованный пародонтит I степени, обострённое течение
- B.** Хронический катаральный гингивит
- C.** Генерализованный пародонтит II степени, хроническое течение
- D.** Генерализованный пародонтит, начальная степень
- E.** Генерализованный пародонтит I степени, хроническое течение

**67.** У больного 45-ти лет обнаружено веретеновидное надутое тело нижней челюсти. Объективно: слизистая оболочка гиперемирована. Кожные покровы над опухолью не изменены в цвете, собираются в складку. Рентгенологически: ряд округлых полостей в одной из которых находится сформированный зуб. Какому диагнозу соответствует клиническая картина?

- A.** Адамантинома
- B.** Саркома
- C.** Рак
- D.** Остеобластокластома
- E.** Остеома

**68.** Какие растворы разрешены для использования с целью антисептической обработки операционного поля в области лица?

- A.** Йодонат
- B.** Раствор бриллиантового зелёного
- C.** 96% раствор этилового спирта
- D.** 5% раствор йода
- E.** Раствор перекиси водорода 6%

**69.** Для борьбы с метаболическим ацидозом, возникающим при разных терминальных состояниях, в том числе и при отравлениях, больному внутривенно вводят:

- A.** 300-400 мл 4% раствора бикарбоната натрия
- B.** 200 мл физиологического раствора
- C.** 400 мл 5% раствора глюкозы
- D.** 20 мл 10% раствора хлористого кальция
- E.** 400 мл реополиглюкина

**70.** Пациент 18-ти лет жалуется на боль и припухлость в области угла нижней челюсти слева, которая возникла после бытовой травмы (удар в подбородок). Объективно: при пальпации подвижности отломков не наблюдается, при нажатии на подбородок возникает боль в области припухлости. Какой наиболее вероятный диагноз?

- A.** Перелом угла нижней челюсти
- B.** Ушиб в области угла нижней челюсти
- C.** Перелом тела нижней челюсти
- D.** Перелом ветви нижней челюсти
- E.** Двусторонний перелом ветвей нижней челюсти

**71.** Больному поставлен диагноз острый глубокий кариес 46. Сколько посещений необходимо для лечения острого глубокого кариеса?

- A.** 2
- B.** 1
- C.** 3
- D.** 4
- E.** 5

**72.** Больной 34-х лет жалуется на внезапную боль в 46. Боль возникает от холодного и горячего, продолжается еще 2-3 минуты после устранения раздражителя. Объективно: в 46 определяется кариозная полость в пределах околопульпарного дентина. Зондирование дна чувствительно. Вертикальная перкуссия болевой реакции не дает. ЭОД=12 мкА. Какой наиболее вероятный диагноз?

- A.** Гиперемия пульпы
- B.** Хронический фиброзный пульпит
- C.** Острый очаговый пульпит
- D.** Острый периодонтит
- E.** -

**73.** Больная 24-х лет обратилась к хирургу стоматологу с жалобами на наличие разрушенного зуба на верхней челюсти слева. Больная находится на пятом месяце беременности. Аллергический анамнез не отягощён. Объективно: коронка 27 разрушена ниже уровня десны, бифуркация корней 27 разрушена, десна в области 27 пастозная, при пальпации определяется симптом вазопареза. Диагноз: хронический периодонтит 27. Выберите анестетик для удаления зуба:

- A.** Ультракаин DS
- B.** Новокаин
- C.** Лидокаин
- D.** Анестезин
- E.** Тримекаин

**74.** Больной 23-х лет доставлен в военнопольевой госпиталь с огнестрельным переломом нижней челюсти. Из анамнеза известно, что больной страдает сахарным диабетом. В линии перелома находится интактный 35 зуб. Тактика врача по отношению к этому зубу:

- А.** Зуб подлежит обязательному удалению непосредственно при обработке раны
- В.** Зуб необходимо обязательно сохранить и использовать в качестве опоры для фиксации протеза
- С.** Зуб подлежит удалению через 2 недели с момента травмы
- Д.** Зуб сохраняют, депульпируют через месяц после травмы
- Е.** Судьбу зуба решают через 2-3 недели после травмы

**75.** Какой из перечисленных препаратов обладает выраженной противовирусной активностью?

- А.** Стериллиум
- В.** 70% раствор спирта
- С.** 0,5% раствор хлорамина
- Д.** 3% раствор перекиси водорода
- Е.** Раствор хлоргексидина

**76.** Женщина 25-ти лет обратилась с жалобами на острый приступ самопроизвольной боли длительностью 15-20 минут, возникшей 2 часа назад в 25. Объективно: на жевательной поверхности 25 глубокая кариозная полость, не соединённая с полостью зуба; реакция на холодной раздражитель - болевой приступ. Какой наиболее вероятный диагноз?

- А.** Острый ограниченный пульпит
- В.** Острый глубокий кариес
- С.** Гиперемия пульпы
- Д.** Острый гнойный пульпит
- Е.** Острый диффузный пульпит

**77.** К стоматологу обратилась девушка 16-ти лет в связи с косметическим дефектом зубов. Эмаль на всех поверхностях зуба имеет матовый оттенок, и на этом фоне расположены хорошо очерченные пигментированные пятна. Эмаль зубов желтоватого цвета, с многочисленными пятнами, точками, на некоторых зубах выявляются незначительные её дефекты. В области жевательных зубов наблюдается быстрое стирание эмали с обнажением пигментированного дентина тёмно-коричневого цвета. Какой наиболее вероятный диагноз?

- А.** Меловидно-точечная форма флюороза
- В.** Острый начальный кариес
- С.** Гипоплазия эмали
- Д.** Некроз эмали
- Е.** Эрозия эмали

**78.** Больной 60-ти лет обратился с жалобами на боль, кровоточивость десен, подвижность зубов. Объективно: слизистая оболочка десен пастозная, застойно гиперемирована. Отмечается большое количество мягких и твёрдых зубных отложений. 12, 22, 34, 35, 44, 46 зубы подвижны III степени, пародонтальные карманы в области 12, 13, 24, 26, 35, 44, 45 зубов глубиной 6-7 мм. Какой наиболее вероятный диагноз?

- А.** Генерализованный пародонтит III степени, хроническое течение
- В.** Генерализованный пародонтит II степени, хроническое течение
- С.** Генерализованный пародонтит I степени, обострённое течение
- Д.** Локализованный пародонтит III степени, обострённое течение
- Е.** Острый язвенный гингивит

**79.** Пациент, которому 6 дней назад изготовили частичный съёмный протез на верхнюю челюсть, обратился к врачу с жалобами на жжение в области твёрдого нёба. Объективно: слизистая оболочка под протезом гиперемирована, отёчна, чёткие контуры протеза на протезном ложе. Механических повреждений не обнаружено. Какой осложнение возникло в данной клинической ситуации?

- А.** Аллергический стоматит
- В.** Токсический стоматит
- С.** Травматический стоматит
- Д.** Афтозный стоматит
- Е.** Язвенный стоматит

**80.** У больного 45-ти лет во время препаровки 47 был травмирован язык. Объективно: резаная рана передней трети языка, обильное кровотечение. Какая тактика врача?

- А.** ПХО раны
- В.** Перевязка язычной артерии в треугольнике Пирогова
- С.** Давящая повязка
- Д.** Трахеостома с тампонадой полости рта
- Е.** -

**81.** Больной 68-ми лет жалуется на парестезию слизистой оболочки рта справа, а также на скованность и тугоподвижность правого височно-нижнечелюстного сустава утром. В течение суток подвижность нижней челюсти нарастает. Для какого заболевания наиболее характерны эти симптомы?

- А.** Артроз
- В.** Болевая дисфункция сустава
- С.** Острый артрит
- Д.** Хронический артрит
- Е.** Анкилоз

**82.** Пациент 58-ми лет жалуется на сухость и шелушение губ. Из анамнеза: изменения отмечает в весенне-летний период. Объективно: на фоне незначительно отёчной, гиперемированной красной каймы нижней губы обнаруживаются мелкие серебристые чешуйки серого цвета, эрозии и трещины. Какой наиболее вероятный диагноз?

- А.** Актинический хейлит
- В.** Эксфолиативный хейлит
- С.** Аллергический хейлит
- Д.** Метеорологический хейлит
- Е.** Хронический экзематозный хейлит

**83.** Ребёнок 3-х лет поступил в челюстно-лицевое отделение с диагнозом: врождённая полная расщелина альвеолярного отростка

твёрдого и мягкого нёба. Ребёнку показана радикальная уранопластика. Какой вид обезболивания?

- A.** Назотрахеальный наркоз с ИВЛ
- B.** Оротрахеальный наркоз с ИВЛ
- C.** Внутривенный наркоз кетамин
- D.** Внутривенный наркоз тиопенталом натрия
- E.** -

**84.** При профилактическом осмотре ребенка 9-ти лет выявлено отсутствие 54 и 64 зубов. Определите тактику врача.

- A.** Физиологическая смена, вмешательства врача не нужны
- B.** Наблюдать 1 раз в год до прорезывания постоянных зубов
- C.** Изготовить профилактические распорки
- D.** Изготовить съёмный пластиночный протез
- E.** Изготовить раздвижные мостовидные протезы

**85.** У больной 47-ми лет при обследовании врач-стоматолог определяет вид прикуса - характер смыкания зубов в центральной окклюзии. Какие признаки центральной окклюзии он оценивает без проведения дополнительных методов обследования?

- A.** Зубные, лицевые
- B.** Нейромышечные, суставные
- C.** Суставные, лицевые
- D.** Нейромышечные, лицевые
- E.** Глотательные, зубные

**86.** Пациенту 38-ми лет при изготовлении металлокерамического протеза на нижнюю челюсть с опорой на 34, 37 зубы получены полные анатомические оттиски А-силиконовым материалом Паназил (Rettenbach). Какие рекомендуемые производителем сроки отливки моделей?

- A.** Не ранее 2-х часов
- B.** Через 30 минут
- C.** Через 1 час
- D.** Не позднее 7 дней
- E.** Не позднее 30 дней

**87.** Больной 38-ми лет жалуется на повышенную чувствительность зубов от температурных и химических раздражителей. Объективно: десна бледная, анемичная, десенные сосочки сглажены, отмечается обнажение зубов на 1/3 их длины. Реакция на холодное болезненная, быстропроходящая. Диагноз: пародонтоз I степени, гиперестезия тканей зубов. В комплексе лечения гиперестезии назначены зубные пасты. Какие вещества должны входить в состав зубных паст, рекомендуемых больным с пародонтозом для устранения гиперестезии?

- A.** Хлорид стронция
- B.** Соли хлоргексидина
- C.** Лаурилсульфат натрия
- D.** Цетилпиридинный хлорид
- E.** Триполифосфат натрия

**88.** Пациенту перед удалением 46 произведена торусальная анестезия. Спустя три минуты после анестезии у больного развился парез мимической мускулатуры. Что обусловило данное осложнение?

- A.** Анастомоз щёчного нерва с ветвями лицевого нерва
- B.** Анастомоз нижнелуночкового нерва с ветвями лицевого нерва
- C.** Микроинсульт
- D.** Травмы ветвей лицевого нерва
- E.** Анастомоз язычного нерва с ветвями лицевого нерва

**89.** Больному 25-ти лет, находящемуся на лечении в челюстно-лицевом стационаре по поводу адамантиномы ветви и угла нижней челюсти слева, назначена радикальная операция - резекция левой половины нижней челюсти. Выберите наиболее рациональный метод обезболивания для проведения операции:

- A.** Эндотрахеальный наркоз
- B.** Местная проводниковая анестезия
- C.** Местная проводниковая анестезия с премедикацией
- D.** Терминальная (инъекционная) местная анестезия
- E.** Внутривенный наркоз

**90.** В клинику хирургической стоматологии обратился пациент 20-ти лет для удаления дистопированного 38 зуба. Во время операции (были использованы клювовидные щипцы, изогнутые по плоскости) врач заметил, что за зубом тянется лоскут слизистой оболочки. Какая наиболее вероятная причина данного осложнения?

- A.** Перед удалением не было проведено отделение круговой связки зуба
- B.** Для удаления выбрали неправильный инструментарий
- C.** Неправильно провели этап фиксации щипцов
- D.** Необходимо консультация врача-терапевта для исключения акантолитической пузырчатки
- E.** Неправильно провели этап тракции зуба

**91.** Больной 40-ка лет обратился с жалобами на боль в области фронтальной группы зубов на нижней челюсти, которая усиливается при приёме пищи. Объективно: стёртость коронок зубов на нижней челюсти более чем на 2/3. Диагноз: патологическое стирание зубов на нижней челюсти III степени тяжести. Результаты какого диагностического теста являются решающими при выборе ортопедической конструкции в данном случае?

- А. ЭОД зубов
- В. Томография головы
- С. Электромиография жевательных мышц
- Д. Электротопометрия жевательных мышц
- Е. Прицельная рентгенография зубов

**92.** К врачу-стоматологу обратился больной 38-ми лет с жалобами на боль и кровотечение из носа, возникшие после травмы. Объективно: асимметрия лица за счёт уплотнения правой скуловой области, гематома в клетчатку правого глаза. Открывание рта в неполном объёме. Прикус не нарушен. При пальпации определяется ступенька по правому нижнеглазничному краю. Тактильная чувствительность слегка снижена в правой подглазничной области. Какой из методов лечения показан данному больному в первую очередь?

- А. Репозиция кости
- В. Остеосинтез
- С. Остеотомия
- Д. Реплантация
- Е. Внеротовое вытяжение

**93.** У пациента 65-ти лет, страдающего ишемической болезнью сердца, во время стоматологического приёма появилась сильная загрудинная боль, иррадиирующая в левые лопатку и руку. Больной побледнел, на лбу выступили капли пота. Объективно: АД-80/55 мм рт.ст., Ps- 50/мин, ритмичный. Врач-стоматолог прекратил манипуляции в полости рта, дал больному таблетку нитроглицерина, но состояние пациента не улучшилось. Какой наиболее вероятный диагноз?

- А. Инфаркт миокарда
- В. Стенокардия напряжения
- С. Гипертонический криз
- Д. Тромбоэмболия легочной артерии
- Е. Кардиогенный шок

**94.** Пациенту 55-ти лет изготавливаются полные съёмные протезы. При проверке конструкции протеза оказалось, что между фронтальными зубами щель, в боковых участках одной стороны отмечается бугорковый контакт, с другой стороны между зубами горизонтальная щель. Центральная линия смещена. Какая ошибка была допущена во время клинических этапов?

- А. Определена боковая окклюзия
- В. Определена передняя окклюзия
- С. Увеличена межальвеолярная высота
- Д. Неравномерно размягчены прикусные валики
- Е. Деформированы восковые шаблоны

**95.** Больной 22-х лет жалуется на обнажение шеек зубов во фронтальном участке нижней челюсти. Объективно: корни 41, 31 обнажены на 1/3 длины, дёсна в области нижних фронтальных зубов синюшного оттенка, пародонтальные карманы глубиной до 3 мм, над- и поддесневой зубной камень, зубы устойчивые, уздечка нижней губы вплетается в вершину межзубного сосочка между

31 и 41. После проведенного рентгенологического исследования установлен диагноз: хронический локализованный пародонтит I степени тяжести. Какое вмешательство является ключевым в данном случае?

- А. Коррекция уздечки нижней губы
- В. Кюретаж пародонтальных карманов
- С. Противовоспалительная терапия
- Д. Лоскутная операция
- Е. Снятие зубных отложений

**96.** У больного 27-ми лет стеклоиономером *Chem Fil Superior* были запломбированы пришеечные кариозные полости средней глубины в области верхних фронтальных зубов. Что стоит сделать после окончания пломбирования в данном клиническом случае?

- А. Покрыть пломбу защитным лаком
- В. Обработать пломбу турбинными борами с водяным охлаждением
- С. Обработать пломбу галогеновым светом
- Д. Покрыть пломбу вазелином
- Е. Окончательно отшлифовать и отполировать пломбу без водяного охлаждения

**97.** Ребёнку 14 лет. Четвёртый верхний зуб прорезался полностью, но расположен выше окклюзионной поверхности. Какое это аномалийное положение?

- А. Супраокклюзия
- В. Инфраокклюзия
- С. Тортоокклюзия
- Д. Оральное
- Е. Вестибулярное

**98.** На каком этапе медицинской эвакуации проводят окончательную остановку кровотечения у пострадавшего?

- А. ОМедБ
- В. МПП
- С. МПР
- Д. МПБ
- Е. -

**99.** На стоматологическом приёме находится больной, инфицированный ВИЧ-инфекцией. Во время лечения смесь жидкости из полости рта больного случайно попала в глаз врачу. Что в первую очередь необходимо сделать врачу?

- А. Промыть глаз 2% раствором борной кислоты
- В. Промыть глаз большим количеством воды
- С. Промыть глаз слабым раствором щёлочи
- Д. Промыть глаз изотоническим раствором
- Е. Закапать глаз 1% раствором атропина

**100.** Мальчик 14-ти лет обратился с жалобами на боль в правом височно-нижнечелюстном суставе при открывании рта, которая возникла 3 суток назад, после перенесенной травмы. Объективно: незначительная гиперемия и отёк тканей в области правого сустава. Температура те-

ла 37,5°C. Зубные ряды интактны, прикус ортогнатический. Какое исследование необходимо провести для установления клинического диагноза?

- А. Рентгенография
- В. Общий анализ крови
- С. Общий анализ мочи
- Д. Денситометрия
- Е. Термометрия

101. У больного, поступившего в приёмное отделение больницы, имеется резанная рана щёчной области с кровотечением пульсирующего характера. Какой наиболее соответствующий метод остановки кровотечения необходимо выбрать для достижения полного эффекта?

- А. Перевязка сосуда в ране
- В. Перевязка наружной сонной артерии
- С. Давящая повязка
- Д. Наложение на сосуд кровоостанавливающего зажима
- Е. Электрокоагуляция сосуда в ране

102. При судорожном синдроме у детей для достижения наиболее быстрого эффекта необходимо вводить:

- А. Диазепам
- В. Аминазин
- С. Платифиллин
- Д. Дибазол
- Е. Атропин

103. Больной 42-х лет во время приёма у врача-стоматолога почувствовал "кинжальный удар" в верхней части брюшной полости. Затем боль исчезла, больной стал жаловаться на слабость, ощущение жара в брюшной полости. АД- 100/60 мм рт.ст., отмечается мышечное напряжение передней брюшной стенки. Какой наиболее вероятный диагноз?

- А. Перфорация язвы желудка
- В. Острый холецистит
- С. Острый аппендицит
- Д. Инфаркт миокарда
- Е. Острый гастрит

104. Больной 47-ми лет обратился в клинику с жалобами на наличие незаживающей язвы в области нижней губы. Болеет около года. Курит. К врачу не обращался. Объективно: в области красной каймы нижней губы слева округлой формы диаметром до 2 см. Края язвы приподняты в виде валика белесоватого цвета, уплотнены. В левой поднижнечелюстной области пальпируются увеличенные плотные безболезненные лимфоузлы, ограниченно подвижные. Какой диагноз наиболее вероятный?

- А. Рак нижней губы
- В. Кератоакантома
- С. Лейкоплакия, веррукозно-язвенная форма
- Д. Туберкулёзная язва
- Е. Сифилитическая язва

105. В клинику обратилась мать с жалобами на наличие у ребёнка врождённого дефекта мягких тканей верхней губы, который расположен по всей её высоте и захватывает нижний отдел носового отверстия. Какой наиболее вероятный диагноз?

- А. Полное несращение верхней губы
- В. Неполное (частичное) несращение верхней губы
- С. Скрытое несращение верхней губы
- Д. Комбинированное несращение
- Е. Изолированное несращение

106. После проведенного обследования ребёнку 6-ти месяцев был установлен диагноз: полное несращение верхней губы. Какую пластическую операцию устранения дефекта нужно провести?

- А. Хейлопластика
- В. Уранопластика
- С. Стафилопластика
- Д. Стафилорафия
- Е. Ураностафилопластика

107. Мужчина 43-х лет жалуется на повышенную чувствительность зубов к термическим и химическим раздражителям, зуд в дёснах. Объективно: дёсны бледно-розового цвета, плотно прилегают к зубам, шейки зубов оголены на 1-2 мм, зубы устойчивые. Препараты какой группы нужно использовать для снятия гиперестезии?

- А. Десенситайзеры
- В. Иммуностимуляторы
- С. Анестетики
- Д. Антисептики
- Е. Пробиотики

108. Больная 35-ти лет обратилась к стоматологу с жалобами на резкое повышение температуры тела до 38°C, появление пузырей и эрозий на слизистой оболочке полости рта, конъюнктивит. Лечилась самостоятельно, принимала сульфаниламиды. Объективно: на красной кайме губ, языке, нёбе пузыри с серозно-геморрагическим экссудатом, эрозии, болезненные при пальпации. На коже полиморфная сыпь. Конъюнктивит. Какой наиболее вероятный диагноз?

- А. Синдром Стивенса-Джонсона
- В. Синдром Лайелла
- С. Многоформная экссудативная эритема
- Д. Пузырчатая болезнь
- Е. Неакантолитическая пузырчатка

109. Пациентка 28-ми лет обратилась с жалобами на боль в зубе при приёме кислой или сладкой пищи, которая проходит после устранения раздражителей. Жалобы появились 2 недели назад. К врачу не обращалась. Объективно: в пришеечной области 23 - дефект эмали размером 2-3 мм, с шершавым дном, окрашивается 1% раствором метиленового синего. Какой окончательный диагноз?

- А.** Острый поверхностный кариес
- В.** Острый начальный кариес
- С.** Гипоплазия эмали
- Д.** Эрозия твёрдых тканей зуба
- Е.** Клиновидный дефект

**110.** При осмотре ребёнка установлены следующие морфологические изменения: нарушение бугоркового перекрытия в боковых участках, смещение центральной линии, сужение нижней челюсти. О чём это свидетельствует?

- А.** Косой (перекрёстный) прикус
- В.** Глубокий прикус
- С.** Мезиальный прикус
- Д.** Дистальный прикус
- Е.** Трансверзальный прикус

**111.** У ребёнка 8-ми лет диагностирован острый средний кариес 16, 26, 36, 46 зубов. Какой материал является наилучшим для пломбирования кариозных полостей в данном случае?

- А.** Стеклоиономерный цемент
- В.** Серебряная амальгама
- С.** Цинк-фосфатный цемент
- Д.** Композиционный материал
- Е.** Силикофосфатный цемент

**112.** У больного 66-ти лет в анамнезе сахарный диабет. После хирургического вмешательства общее состояние ухудшилось, апатия, слабая реакция на раздражители, расстройство сознания. Объективно: сухость слизистых оболочек, язык с коричневым налётом, тургор кожи снижен, тахикардия, артериальная гипотензия. Какой наиболее вероятный диагноз?

- А.** Гипергликемическая кома
- В.** Тромбогеморрагический синдром
- С.** Гипогликемическая кома
- Д.** Гипотиреоидная кома
- Е.** Острая печёночная недостаточность

**113.** У больного 18-ти лет ретенирован 18 зуб, щёчное положение. Предложен инструментарий: байонетные щипцы, коронокорвы, клювовидные щипцы, прямой элеватор клиновидный, элеватор согнутый под углом, распатор согнутый двусторонний, крючок Фарабефа. Выберите щипцы для извлечения 18 зуба:

- А.** Байонетные щипцы коронковые
- В.** Элеватор согнутый под углом
- С.** Крючок Фарабефа
- Д.** Распатор согнутый двусторонний
- Е.** Корнцанг

**114.** Какой срок сохранения стерильности инструментария в камере с бактерицидным облучением после стерилизации?

- А.** Семь суток
- В.** Четверо суток
- С.** Пять суток
- Д.** Шесть суток
- Е.** Трое суток

**115.** В региональном стоматологическом центре проводится оценка работы врача-интерна. Согласно должностной инструкции базовый руководитель оценивает его работу на основании:

- А.** Аттестации и экзамена по окончанию интернатуры
- В.** Годового отчёта о деятельности отделения
- С.** Учёта количественных показателей его работы
- Д.** Учёта качественных показателей его работы
- Е.** Экономических показателей работы учреждения

**116.** Больная 13-ти лет обратилась к врачу-стоматологу с жалобами на кровоточивость и разрастание десен. Объективно: десна в области нижних фронтальных зубов отёчны, гиперемированы, перекрывают 1/3 высоты коронок зубов. Глубина пародонтальных карманов до 3,5 мм. Зубы устойчивые. Зубная дуга нижней челюсти сужена, скученность зубов во фронтальной области. ГИ по Фёдорову-Володкиной - 2 балла. Какое вмешательство в данном случае является этиотропным?

- А.** Ортодонтическое лечение
- В.** Иссечение гипертрофированных дёсен
- С.** Склерозирующая терапия
- Д.** Противовоспалительная терапия
- Е.** Профессиональная гигиена полости рта

**117.** Пациентка 43-х лет жалуется на появление дефектов овальной формы, расположенных на наиболее выпуклой части вестибулярной поверхности 13, 14, 23, 24, 33, 34, 43, 44 зубов. Дно дефектов гладкое, блестящее, твёрдое. В анамнезе - гиперфункция щитовидной железы. Какой наиболее вероятный диагноз?

- А.** Эрозия твёрдых тканей зубов
- В.** Некроз твёрдых тканей зубов
- С.** Множественный кариес зубов
- Д.** Клиновидные дефекты
- Е.** Гипоплазия эмали

**118.** Больной 57-ми лет жалуется на тупую, ноющую боль в области ВНЧС, хруст, заложенность в ухе, усиливающиеся при жевании. Объективно: открывание рта ограничено до 2-3 см. На рентгенограмме отмечается деформация суставной головки и ямки нижнечелюстной кости, сужение суставной щели. Какой наиболее вероятный диагноз?



- A.** Деформирующий артроз ВНЧС
- B.** Перелом суставного отростка нижней челюсти
- C.** Артрит ВНЧС
- D.** Левосторонний отит
- E.** Склерозирующий артроз ВНЧС

**119.** У больной 35-ти лет на красной кайме нижней губы слева отмечается резко ограниченная область полигональной формы 0,2x1,0 см, покрытая серо-коричневым чешуйчатым налётом; практически не повышается над уровнем красной каймы. Какой наиболее вероятный диагноз?

- A.** Ограниченный предраковый гиперкератоз красной каймы губ
- B.** Лейкоплакия
- C.** Красный плоский лишай
- D.** Хейлит Манганотти
- E.** Гландулярный хейлит

**120.** При определении характера контактов между зубами и протезом в положении центральной окклюзии больному наложили на зубы разогретый воск и несколько раз попросили накусить. В отдельных местах воск был прокушен до дырок. Что было вследствие этого установлено?

- A.** Точки преждевременного контакта
- B.** Нормальное соотношение контактов зубов
- C.** Смещение нижней челюсти при обследовании
- D.** Завышение прикуса в местах прокуса
- E.** -

**121.** Больному 53-х лет планируется замещение двухсторонних концевых дефектов обеих челюстей частичными съёмными протезами. Объективно: 13, 12, 11, 23, 31, 32, 33, 43, 42, 41 зубы устойчивые, клинические коронки высокие, альвеолярные отростки умеренно атрофированы, бугры обеих челюстей не выражены, купол нёба низкий. Какие конструкции целесообразно использовать при данной клинической ситуации?

- A.** Частичный пластиночный протез на верхнюю челюсть, бюгельный протез с многозвеньевым кламмером на нижнюю челюсть
- B.** Бюгельный протез на верхнюю челюсть и частичный пластиночный протез на нижнюю челюсть
- C.** Бюгельные протезы с многозвеньевыми кламмерами на верхнюю и нижнюю челюсти
- D.** Частичные пластиночные протезы на верхнюю и нижнюю челюсти
- E.** Частичный пластиночный протез на верхнюю челюсть и консольные мостовидные протезы на нижнюю челюсть

**122.** Больная 30-ти лет обратилась с жалобой на эстетический дефект фронтального зубного ряда, отсутствие 11, 12 зубов и кариозное поражение 13 зуба (4 класс по Блэку), 21 зуба (3 класс по Блэку). Было предложено безметаллический керамический мо-

стовидный зубной протез с опорой на 13 и 21 зубы. Опорные зубы были подготовлены: пролечены и заштифованы с использованием стекловолоконных штифтов. На какой цемент будет фиксироваться эта конструкция?

- A.** Цементы двойного отверждения, стеклоиономерные цементы
- B.** Цинк-фосфатный цемент
- C.** Стеклоиономерный цемент
- D.** Карбоксилатный цемент
- E.** Химический композитный цемент

**123.** У пациента 45-ти лет через 6 дней после фиксации мостовидного протеза появились ноющие боли в области опорного 45, усиливающиеся от термических раздражителей. Объективно: 45 и 48 зубы являются опорами цельнолитого мостовидного протеза, который отвечает всем клиническим требованиям. Какая ошибка допущена врачом при изготовлении протеза?

- A.** Неадекватное препарирование опорных зубов
- B.** Неправильный выбор конструкции протеза
- C.** Функциональная перегрузка опорного зуба
- D.** Травмирование маргинального пародонта
- E.** Завышение высоты прикуса на 45 зубе

**124.** Ребёнку 8 лет. Жалобы на нёбное прорезывание 12 зуба при наличии места в зубном ряду. Выберите конструкцию аппарата для лечения данной аномалии:

- A.** Съёмный аппарат на верхнюю челюсть с вестибулярной дугой, протракционной пружиной, накусочными площадками на боковые зубы
- B.** Вмешательства ортодонта не нужны
- C.** Наблюдать 1 раз в месяц до полного прорезывания 12 зуба
- D.** Наблюдать 1 раз в полгода до полного прорезывания 12 зуба
- E.** Пластиночный аппарат на верхнюю челюсть с вестибулярной дугой и протракционной пружиной

**125.** Больной 53-х лет обратился с жалобами на хруст в ВНЧС, боль в мышцах, шум в ушах. Объективно: генерализованная патологическая стираемость твёрдых тканей зубов со снижением высоты прикуса на 3 мм. К какому виду нарушений относится данная симптоматика по классификации Петросова?

- A.** Окклюзионно-артикуляционный синдром
- B.** Артрит острый травматический
- C.** Нейромускулярный дисфункциональный синдром
- D.** Анкилоз
- E.** Посттравматический остеоартроз

**126.** Больной 64-х лет направлен в клинику ортопедической стоматологии для изготовления шинирующего аппарата. Объектив-

но: генерализованный пародонтит в стадии ремиссии, подвижность зубов I, II степени. Каким оттискным материалом желательно получить оттиск?

- A.** Упин
- B.** Стомафлексом
- C.** Типс
- D.** Протакрил-М
- E.** Стенс

**127.** Больному 65-ти лет при определении центральной окклюзии была ошибочно определена передняя окклюзия. При одновременном сокращении каких мышц это произошло?

- A.** Латеральные крыловидные мышцы
- B.** Медиальные крыловидные мышцы
- C.** Двубрюшные мышцы
- D.** Задние пучки височных мышц
- E.** Жевательные мышцы

**128.** Пациенту 34-х лет поставлен диагноз: костный анкилоз левого ВНЧС. Какая наиболее характерная рентгенологическая картина для этого заболевания?

- A.** Рентгенологическая суставная щель не различима
- B.** Рентгенологическая суставная щель едва различима
- C.** Рентгенологическая суставная щель резко расширена
- D.** Рентгенологическая суставная щель незначительно расширена
- E.** В начале выявляется расширение суставной щели, а через неделю - её сужение

**129.** У больного 64-х лет после наложения мышьяковистой пасты в 25 зубе развился некроз межзубного сосочка. Какая профилактика этого осложнения?

- A.** Герметическое закрытие полости
- B.** Наложение пасты в меньшем количестве
- C.** Наложение пасты на короткое время
- D.** Применение пасты, не содержащей мышьяк
- E.** Обработка десны антидотом

**130.** Пациент 46-ти лет обратился к стоматологу для подготовки 25 зуба под ортопедическую конструкцию. Ранее зуб лечился по поводу осложнённого кариеса. При обследовании в 25 зубе выявлена кариозная полость. На Ro-грамме: корневые каналы запломбированы на 1/2 длины корня, в области верхушки корня разрежение костной ткани с чётким контуром размерами 7 мм, что соответствует хроническому гранулематозному периодонтиту. Какая тактика лечения в данном случае?

- A.** Перепломбировка корневых каналов и резекция верхушки корня зуба
- B.** Перепломбировка корневых каналов, физиотерапия
- C.** Пломбирование кариозной полости, физиотерапия
- D.** Резекция верхушки корня зуба, пломбирование кариозной полости
- E.** Резекция верхушки корня зуба, физиотерапия

**131.** Пациенту 43-х лет с диагнозом хронический генерализованный пародонтит I степени, врач-стоматолог в составе комплексной терапии местно применил пародонтальные повязки. Какой лекарственный препарат следует использовать для улучшения микроциркуляции и нормализации кислородного баланса тканей пародонта?

- A.** Гепариновая мазь
- B.** Мазь "Ируксол"
- C.** Бутадионовая мазь
- D.** Мазь "Оксикорт"
- E.** Метилурациловая мазь

**132.** Студентка 19-ти лет обратилась с целью профосмотра. В анамнезе - вредная привычка (кусание слизистой оболочки щёк). Объективно: на слизистой щёк по линии смыкания зубов обнаруживаются нечётко ограниченные белесоватые ворсинчатые участки, в виде бахромы. Эпителий неравномерно слущен, при поскабливании снимается. Какой наиболее вероятный диагноз?

- A.** Мягкая лейкоплакия
- B.** Лейкоплакия, плоская форма
- C.** Хронический гиперпластический кандидоз
- D.** Лейкоплакия курильщика
- E.** Красный плоский лишай, типичная форма

**133.** Больному 42-х лет планируется изготовить бюгельный протез для нижней челюсти. Объективно: зубы высокие, устойчивые, альвеолярные отростки умеренно атрофированы. Какую оттискную массу лучше использовать?

- A.** Сиеласт-69
- B.** Репин
- C.** Дентол-С
- D.** Дентафоль
- E.** Стоматпласт-2

**134.** Больной 49-ти лет жалуется на частичное отсутствие зубов на верхней челюсти. Зубы потеряны вследствие травмы 3 месяца назад. Объективно: 11, 12 отсутствуют, прикус ортогнатический. 13, 21, 22 интактные, устойчивые. Какую конструкцию протеза лучше предложить пациенту?

- A.** Фарфоровые коронки, зафиксированные на имплантатах
- B.** Частичный съёмный протез на верхнюю челюсть
- C.** Пластмассовый мостовидный протез
- D.** Бюгельный протез с фиксацией на атачменах
- E.** Металлокерамический мостовидный протез

**135.** Какой вид обезболивания наиболее подходит для вскрытия субпериостального абсцесса у женщины с беременностью 8-10 недель?

- A.** Проводниковая анестезия анестетиком на основе артикаина
- B.** Проводниковая анестезия любым анестетиком
- C.** Внутривенный наркоз
- D.** Ингаляционный наркоз
- E.** Инфильтрационная потенцированная анестезия анестетиком, не содержащим адреналин

**136.** У ребёнка 12-ти лет при профилактическом осмотре в области фронтальных зубов на нижней и верхней челюстях обнаружена застойная гиперемия и незначительная отёчности десенного края. Определяются периодическая кровоточивость дёсен при чистке зубов. КПВ = 2. Какие пасты следует рекомендовать для индивидуальной гигиены полости рта в данном случае?

- A.** Пасты с экстрактами трав
- B.** Пасты с аминифторидом
- C.** Пасты с ферментами
- D.** Пасты с фторидом натрия
- E.** Пасты с соединениями кальция

**137.** Больной 59-ти лет жалуется на изменение цвета красной каймы нижней губы, появившееся около 4-х месяцев назад. Объективно: 31, 32, 41, 42 отсутствуют. По центру нижней губы, на красной кайме отмечается неправильной формы участок серовато-белого цвета размером 1,4x0,8 см, не поднимающийся над уровнем красной каймы. Пальпация изменённой области безболезненна, окружающие ткани не изменены. При соскабливании плёнка не снимается. Какой наиболее вероятный диагноз?

- A.** Лейкоплакия
- B.** Ограниченный предраковый гиперкератоз
- C.** Красный плоский лишай
- D.** Кандидозный хейлит
- E.** Красная волчанка

**138.** Больной 55-ти лет обратился к врачу-стоматологу с целью профосмотра. Объективно: полость рта не санирована. На слизистой оболочке левой щеки ближе к углу рта определяется бугристое образование белого цвета, безболезненное, с подлежащим уплотнением. Из анамнеза выяснено, что больной курит и болеет хроническим холециститом. Какая первоочередная тактика

врача-стоматолога?

- A.** Направить на консультацию к онкологу
- B.** Санировать полость рта
- C.** Устранить вредную привычку (курение)
- D.** Направить на консультацию к гастроэнтерологу
- E.** Провести криодеструкцию очага

**139.** Больной 46-ти лет обратился к стоматологу с жалобами на ощущение жжения в языке, "язык перцем посыпан", сухость в полости рта. После переутомления, длительных разговоров присоединяется боль в передней 2/3 языка. Приём пищи приносит временное облегчение. Объективно: воспалительных явлений языка не обнаружено. Какой наиболее вероятный диагноз?

- A.** Глоссодиния
- B.** Невралгия язычного нерва
- C.** Синдром Шегрена
- D.** Неврит язычного нерва
- E.** Синдром Мелькерсона-Розенталя

**140.** Пациент 37-ми лет обратился с жалобами на эстетический дефект во фронтальной области верхней челюсти. Из анамнеза: отлом коронковой части 11 зуба по поводу травмы. Объективно: линия перелома на уровне десенного края, корень 11 неподвижен. Перкуссия безболезненна. На рентгенограмме: корневой канал запломбирован до верхушки. Какую конструкцию целесообразно предложить данному пациенту?

- A.** Культевая штифтовая вкладка с металлокерамической коронкой
- B.** Штифтовый зуб по Илькиной-Маркосян
- C.** Комбинированная коронка по Белкину
- D.** Фарфоровая вкладка
- E.** Штифтовый зуб по Ахмедову

**141.** Женщине 27-ми лет проводится восстановление дистально-апроксимальной полости 36 зуба методом открытого сэндвича. В качестве основы под фотокомпозит "Charisma" врач решил использовать стеклоиономер "Vitremmer". На каком уровне должна находиться граница перехода стеклоиономера в композит в данном случае?

- A.** Ниже контактного пункта зуба
- B.** На уровне контактного пункта зуба
- C.** Выше контактного пункта зуба
- D.** Ниже уровня десенного края
- E.** На любом уровне

**142.** Пациентка 48-ми лет обратилась к стоматологу с жалобами на металлический привкус во рту, нарастающую боль в дёснах. Объективно: дёсна отёчны, гиперемированы, легко кровоточат при касании; по маргинальному краю - узкая чёрная полоска; гиперсаливация. Женщина работает в цеху по производству зеркал. Какой наиболее вероятный диагноз?

- A.** Ртутний гингивит
- B.** Свинцовий гингивит
- C.** Висмутовий гингивит
- D.** Гингивит Венсана
- E.** Катаральний гингивит

**143.** Пациентка 35-ти лет обратилась к стоматологу по поводу хронического фиброзного пульпита 15 зуба. При лечении 15 зуба методом витальной экстирпации при диатермокоагуляции был выведен активный электрод за апикальное отверстие на 0,2 см. На следующий день появилась боль при накусывании на 15 зуб. Какое осложнение развилось у данной пациентки?

- A.** Острый травматический периодонтит
- B.** Обострение хронического фиброзного периодонтита
- C.** Остеомиелит
- D.** Периостит
- E.** Электротравма

**144.** В клинику обратились родители с ребёнком 8-ми лет с жалобами на дефекты зубов во фронтальной области. Объективно: на коронках 12, 11, 21, 22, 32, 31, 41, 42 на 1/3 отсутствует эмаль, бугорки 16, 26, 36, 46 не покрыты эмалью. Из анамнеза известно, что ребёнок болел на первом году жизни. Какой наиболее вероятный диагноз?

- A.** Системная гипоплазия
- B.** Местная гипоплазия
- C.** Тетрациклиновые зубы
- D.** Зубы Гетчинсона
- E.** Флюороз зубов

**145.** В городе с населением 95 тысяч жителей (взрослое население - 60 тысяч жителей) будет организована городская стоматологическая поликлиника, в которой будет создано ортопедическое отделение. Сколько должностей врачей стоматологов-ортопедов должно быть предусмотрено в данном ортопедическом отделении?

- A.** 6
- B.** 5
- C.** 3
- D.** 9
- E.** 10

**146.** Больной обратился к врачу-стоматологу с целью протезирования. Во время манипуляции в полости рта пациента произошло повреждение резиновой перчатки врача и загрязнение кожи биоматериалом пациента. Целостность кожи руки врача сохранена. Какой первый этап по обеззараживанию в данном случае?

- A.** Обработать место загрязнения этиловым спиртом
- B.** Промыть место загрязнения водой с мылом
- C.** Обработать место загрязнения перманганатом калия
- D.** Обработать место загрязнения перекисью водорода
- E.** Обработать место загрязнения раствором хлорамина

**147.** У мальчика 14-ти лет при первичном осмотре обнаружена вертикальная щель от 14 до 24 величиной 2-3 мм. Установите степень потери жевательной эффективности статическим методом Агапова:

- A.** Жевательная эффективность 24%
- B.** Жевательная эффективность 28%
- C.** Жевательная эффективность 32%
- D.** Жевательная эффективность 36%
- E.** Жевательная эффективность 40%

**148.** Пациентка 23-х лет обратилась с жалобами на эстетический дефект. Объективно: коронки 12, 11 и 21 зубов разрушены вследствие травмы на 2/3 высоты коронки. Прикус ортогнатический. На рентгенограмме каналы зубов запломбированы до верхушек. Патологических изменений в периапикальных тканях нет. Какая конструкция целесообразна в данном случае?

- A.** Культевые вкладки и металлокерамические коронки
- B.** Штифтовые коронки по Ричмонду
- C.** Реставрировать коронки зубов композиционными материалами
- D.** Изготовление пластмассовых вкладок
- E.** Искусственные металлические штампованные коронки

**149.** На приём обратился пациент 25-ти лет с жалобами на деформацию и покраснение крыла носа, верхней губы и щеки. Объективно: отёк и гиперемия кожных покровов в этих областях, определяется расщелина в области левого крыла носа. Кожные покровы напряжены, плотные, багрово-синюшного цвета, рисунок сглажен. Участки поражения имеют границы неправильной формы. Какой наиболее вероятный диагноз?

- A.** Рожа
- B.** Туберкулёз кожи
- C.** Красная волчанка
- D.** Флебит лицевой вены
- E.** Актиномикоз кожи

**150.** Больному 30-ти лет планируется изготовление штифтовой культевой вкладки на 36 зуб с последующим протезированием. Объективно: коронка 36 разрушена до уровня десны, перкуссия безболезненная. На рентгенограмме: канал запломбирован до верхушки. Изменений в периапикальных тканях нет. Какое оптимальное количество штифтов следует изготовить данному пациенту?

- A.** Два
- B.** Один
- C.** Четыре
- D.** Пять
- E.** Три

**151.** Мужчина 43-х лет обратился с жалобами на подвижность зубов. Объективно: десневые сосочки сглажены, кровоточивость II степени, ПК- 6-7 мм, подвижность зубов II-III степени. Какой предварительный диагноз?

- A.** Генерализованный пародонтит III степени, хроническое течение
- B.** Генерализованный пародонтит III степени, обострившееся течение
- C.** Генерализованный пародонтоз III степени
- D.** Генерализованный пародонтит II степени, хроническое течение
- E.** Генерализованный пародонтит I степени, хроническое течение

**152.** Мужчина 38-ми лет обратился с жалобами на обнажение корней зубов, боль от температурных и химических раздражителей. Объективно: цвет десны анемичен, ретракция в области резцов и клыков 4-5 мм, клиновидные дефекты в 14, 15, 24, 34, 44 зубах. Какой предварительный диагноз?

- A.** Пародонтоз II степени
- B.** Генерализованный пародонтит I степени, хроническое течение
- C.** Пародонтоз III степени
- D.** Генерализованный пародонтит II степени, хроническое течение
- E.** Пародонтоз I степени

**153.** Во время плановой ежегодной санации у программиста 22-х лет в пришеечной области 35 обнаружено пигментированное пятно овальной формы с плотной матовой поверхностью и чёткими границами. Со слов пациента, пятно появилось около двух лет назад и с тех пор не меняется. Какой диагноз необходимо зафиксировать в медицинской книжке?

- A.** Хронический начальный кариес
- B.** Хронический поверхностный кариес
- C.** Флюороз, меловидно-точечная форма
- D.** Компьютерный некроз
- E.** Гипоплазия эмали, пятнистая форма

**154.** Больная 56-ти лет жалуется на периодические тупые боли в височной области слева, ощущение "хруста" в суставе, утреннюю тугоподвижность челюсти. Считает себя больной 5-6 лет. На томограмме определяется уплощение суставной головки, сужение суставной щели. Отмечается частичная вторичная адентия с деформацией зубных рядов. Какой наиболее вероятный диагноз?

- A.** Деформирующий артроз ВНЧС I стадии
- B.** Хронический артрит ВНЧС
- C.** Синовиит ВНЧС
- D.** Синдром болевой дисфункции ВНЧС
- E.** Первичный склерозирующий остеоартроз

**155.** Больная 45-ти лет страдает хроническим генерализованным пародонтитом II степени тяжести. При проведении микробиологического исследования содержимого пародонтальных карманов была обнаружена значительная обсеменённость трихомонадами. Какой из перечисленных препаратов наиболее целесообразно применять для инстилляций в пародонтальные карманы у данной больной?

- A.** Метрогил-дента
- B.** Хлоргексидина биглюконат
- C.** Хлорофиллипт
- D.** Парагель
- E.** Ротокан

**156.** Пациентка 25-ти лет обратилась к стоматологу с жалобами на появление пятен в пришеечной области фронтальных зубов верхней челюсти. При обследовании 12, 11, 21, 22 в пришеечной области светлые участки деминерализации эмали, матовые при высушивании, окрашиваются 2% р-ом метиленового синего. При просвечивании зуба ФОТИ (фототрансиллюминация) - контуры дефекта определяются в подповерхностных слоях эмали. Какой наиболее вероятный диагноз?

- A.** Острый начальный кариес
- B.** Хронический начальный кариес
- C.** Острый поверхностный кариес
- D.** Хронический поверхностный кариес
- E.** Хронический средний кариес

**157.** При обследовании пациентки 25-ти лет, явившейся с целью профосмотра, кончик зонда стоматолога задержался в фиссуре 48 зуба. Края дефекта эмали светлые, матовые при высушивании. При просвечивании зуба ФОТИ (фототрансиллюминация) контуры дефекта определяются в пределах эмали. Какой наиболее вероятный диагноз?

- A.** Острый поверхностный кариес
- B.** Хронический начальный кариес
- C.** Острый начальный кариес
- D.** Хронический поверхностный кариес
- E.** Хронический средний кариес

**158.** В СВПХГ поступил раненый с осколочным проникающим ранением в левую гайморовую пазуху верхней челюсти, ЗЧМТ тяжёлой степени. Раненый без сознания. Какие факторы, влияющие на развитие клиники, необходимо учитывать челюстно-лицевому хирургу при составлении плана комплексного лечения в этом случае?

- A.** Развитие синдрома взаимного отягощения
- B.** Степень ЧМТ
- C.** Вид ранящего агента
- D.** Вид огнестрельного ранения
- E.** Степень ЧМТ и вид ранящего агента

**159.** В отделение реанимации доставлен пострадавший после пожара в доме. Врач констатировал поражение поверхности головы и шеи, верхних конечностей, передней поверхности туловища. Определите размеры ожоговой поверхности от общей площади тела у данного пострадавшего:

- A.** 36%
- B.** 18%
- C.** 9%
- D.** 27%
- E.** 40%

**160.** В клинику терапевтической стоматологии обратилась пациентка 27-ми лет с целью санации полости рта. Испытывает страх перед лечением. Врачу не удалось достичь контакта с больной деонтологическим методом. Какой препарат растительного происхождения можно назначить больной для снижения боязни перед стоматологическими манипуляциями за несколько дней до приёма?

- A.** Настойка пустырника
- B.** Отвар ромашки
- C.** Настойка зверобоя
- D.** Настойка мяты
- E.** Отвар тысячелистника

**161.** Во время обработки раны у ВИЧ-инфицированного больного хирург наколол палец иглой. После регистрации аварии (с согласия потерпевшего) впервые кровь берёт на тестирование:

- A.** После операции, но не позднее 5-ти дней
- B.** Сразу же после операции
- C.** Через 3-6 месяцев
- D.** Не позднее 3-х дней
- E.** Сразу же после операции и через 3-6 месяцев

**162.** У девочки 5,5 лет жалобы на боль в 75 во время еды. Объективно: на медиально-аппроксимальной поверхности 75 глубокая кариозная полость, заполненная пигментированным, размягчённым дентином. Зондирование дна чувствительное. Во время некротомии на дне обнаружена точка сообщения с полостью зуба, кровоточащая и болезненная при зондировании. Какой диагноз наиболее вероятный?

- A.** Хронический фиброзный пульпит
- B.** Хронический гангренозный пульпит
- C.** Хронический фиброзный периодонтит
- D.** Острый глубокий кариес
- E.** Острый диффузный пульпит

**163.** Мальчику 9 лет. Родители обратились с жалобами, что ребёнок постоянно закусывает нижнюю губу. Какая патология прикуса может возникнуть?

- A.** Дистальный прикус
- B.** Открытый прикус
- C.** Глубокий прикус
- D.** Мезиальный прикус
- E.** Косой прикус

**164.** На медосмотре у пациента 53-х лет на вестибулярной поверхности 45, 44, 43, 33, 34, 35, 23, 24, 13, 14 обнаружены дефекты твёрдых тканей. Стенки плотные, блестящие, гладкие, безболезненные при зондировании и термическом раздражении. Какой наиболее вероятный диагноз?

- A.** Клиновидные дефекты
- B.** Пришеечный кариес
- C.** Пришеечный некроз эмали
- D.** Эрозия твёрдых тканей зуба
- E.** Гипоплазия эмали

**165.** Ребёнок 6-ти лет с диагнозом: острый периодонтит 65 зуба, плачет, отказывается от удаления 65 зуба. Выберите местную анестезию:

- A.** Аппликационная + подслизистая + поднадкостничная
- B.** Поднадкостничная на уровне 65 зуба
- C.** Аппликационная
- D.** Проводниковая
- E.** Подслизистая на уровне 65 зуба

**166.** Какое оптимальное оперативное вмешательство при одновременном устранении дефектов твёрдого и мягкого нёба?

- A.** Ураностафилопластика
- B.** Стафилография
- C.** Уранопластика
- D.** Интерламинарная остеотомия
- E.** Мезофарингоконстрикция

**167.** Больной 32-х лет госпитализирован с жалобами на увеличение температуры тела, нарушение сна, снижение работоспособности, ощущение тяжести в левой половине лица, гноетечение из левой половины носа после удаления 27 зуба. Поражение каких стенок наиболее вероятно обнаружится при ревизии верхнечелюстного синуса?

- A.** Нижняя, передняя и наружная
- B.** Медиальная, передняя и верхняя
- C.** Задняя, нижняя и верхняя
- D.** Нижняя, передняя и медиальная
- E.** Наружная, передняя и верхняя

**168.** Больная 35-ти лет госпитализирована после ДТП. Объективно: отмечается подвижность верхней челюсти вместе с костями носа, открытый прикус, припухлость мягких тканей средней зоны лица, кровоизлияние в склереу глаза, симптом "ступеньки" по нижнеорбитальному краю с обеих сторон и скуло-челюстному шву, носовое кровотечение. Какой наиболее вероятный диагноз?

- А.** Перелом верхньої челюсті по Ле-Фор II
- В.** Перелом верхньої челюсті по Ле-Фор I
- С.** Перелом скулових кісток
- Д.** Перелом кісток носа
- Е.** Перелом верхньої челюсті по Ле-Фор III

**169.** У больно́й 39-ти після проведеного обстеження установили діагноз: амелобластома нижньої челюсті. Який метод лічення показан данній больно́й?

- А.** Резекція участка нижньої челюсті
- В.** Выскабливание патологического очага (кюретаж)
- С.** Склерозирующая терапия
- Д.** Комбинирующее лечение
- Е.** Лучевая терапия

**170.** У новорожденного ребёнка обнаружены дефекты мягких тканей верхней губы с обеих сторон, которые проходят по всей высоте губы и захватывают нижние носовые ходы. Губа разделена на 3 части, средняя из которых резко укорочена, красная кайма на ней сужена. Альвеолярный отросток верхней челюсти также разделён на 3 части, межчелюстная кость выступает вперёд. Какой наиболее вероятный диагноз?

- А.** Врождённое полное двустороннее сквозное несращение верхней губы
- В.** Частичное несращение верхней губы
- С.** Срединное несращение верхней губы
- Д.** Врождённое двустороннее несращение нёба
- Е.** Двустороннее несращение альвеолярного отростка

**171.** Больная 20-ти лет жалуется на острую приступообразную боль на верхней челюсти слева, усиливающуюся от холодного и иррадиирующую в ухо. Боль длится 4 дня. В течение года подобная боль уже возникла, к врачу не обращалась. Объективно: в 26 глубокая кариозная полость, соединяющаяся с полостью зуба, зондирование резко болезненное в этой точке, перкуссия чувствительная. Какой наиболее вероятный диагноз?

- А.** Обострение хронического пульпита
- В.** Острый ограниченный пульпит
- С.** Острый периодонтит
- Д.** Обострение хронического периодонтита
- Е.** Острый диффузный пульпит

**172.** К ортодонту обратилась мать с ребёнком 12-ти лет по поводу отсутствия 22. Объективно: деформаций зубочелюстной системы не обнаружено, прикус ортогнатический, отсутствует 22, место которому в зубной дуге есть. На панорамной рентгенографии обнаружено, что нет зачатка 22. Диагноз: первичная адентия 22. Какая конструкция рекомендована в данном случае?

- А.** Съёмный частичный протез
- В.** Мостовидный протез с односторонней фиксацией
- С.** Распорка
- Д.** Раздвижной мостовидный протез
- Е.** Мостовидный протез с двусторонней фиксацией

**173.** Больной 30-ти лет жалуется на боли в области удалённого зуба, начавшиеся 2 дня назад. При осмотре полости рта был установлен диагноз: альвеолит, протекающий в виде "сухой лунки". Какая тактика врача?

- А.** Рыхлая тампонада лунки йодоформным тампоном
- В.** Выскабливание лунки зуба
- С.** Турунда с мазью Вишневского
- Д.** Коагуляция стенок и дна лунки
- Е.** Механотерапия

**174.** Родители мальчика 4-х лет обратились с целью санации. При осмотре обнаружены множественные кариозные поражения. Какие средства гигиены следует посоветовать для ухода за ротовой полостью?

- А.** Зубные пасты с содержанием фтора 500ppm
- В.** Зубной порошок
- С.** Зубные пасты с содержанием фтора 1200ppm
- Д.** Солевые зубные пасты
- Е.** Десенсибилизирующие зубные пасты

**175.** Ребёнок 12-ти лет жалуется на сильную боль в области лунки удалённого 3 дня назад 46 зуба, которая иррадиирует по ходу ветвей тройничного нерва. Объективно: лимфатические узлы увеличены и болезненные при пальпации, ткани вокруг лунки отёчны, гиперемизованы, стенки лунки покрыты серовато-зелёным налётом с гнилостным запахом. Какой наиболее вероятный диагноз?

- А.** Альвеолит
- В.** Перикоронарит
- С.** Остит
- Д.** Периостит
- Е.** Остеомиелит

**176.** Больной 32-х лет была выполнена первичная хирургическая обработка ушибленной раны нижней губы, проникающей в полость рта. Рана ушита "наглухо". На второй день после операции появились отёк мягких тканей губы, подбородка, гиперемия краёв раны, болезненность при пальпации. Какое осложнение развилось в данном случае?

- А.** Нагноение раны
- В.** Развитие рожистого воспаления
- С.** Нагноение гематомы
- Д.** Аллергическая реакция на шовный материал
- Е.** Формирование гнойника подбородка

**177.** Пациентка 38-ми лет обратилась с целью протезирования. Объективно: отсутствие 35, 36, 37 зубов; 25, 26, 27 зубы смеще-

ны в сторону дефекта. Диагноз: частичная вторичная адентия зубов в боковой области на нижней челюсти, осложнённая первой формой феномена Попова-Годона 16, 25, 26 зубов. Какой метод лечения показан в данном случае?

- A.** Последовательная дезокклюзия с дальнейшим замещением дефектов зубных рядов
- B.** Сошлифовывание твёрдых тканей смещённых зубов с дальнейшим замещением дефектов зубных рядов
- C.** Хирургический
- D.** Аппаратурно-хирургический
- E.** Аппаратурный

**178.** Пациент 26-ти лет обратился с жалобами на отлом коронки переднего зуба в результате травмы. Объективно: дефект коронки 21, зуб короче на одну треть, пульповая камера не открыта, перкуссия безболезненная, ЭОД - 10 мкА. С помощью какого материала следует устранить дефект?

- A.** Тотально выполненный фотокомпозит "Estet X"
- B.** Макрофильный композит "Evicrol"
- C.** Традиционный стеклоиономер "Ketac-molar"
- D.** Гибридный стеклоиономер "Vitremmer"
- E.** Силикатный цемент

**179.** Пациент 68-ми лет обратился к стоматологу с целью протезирования зубов. Объективно: альвеолярные отростки на верхней и нижней челюстях незначительно атрофированы, нёбо высокое, переходная складка и места прикрепления мышц, складок слизистой оболочки относительно высоко от верхушки альвеолярного отростка. Какие анатомо-физиологические элементы слизистой оболочки следует учитывать при изготовлении полных съёмных протезов у этого пациента?

- A.** Уздечки губ, языка, щёчно-десенные, крыло-челюстные складки
- B.** Слизистая оболочка, покрывающая губы и щёки
- C.** Поперечные складки твёрдого нёба
- D.** Слизистая оболочка, покрывающая мягкие ткани дна ротовой полости
- E.** Торус на нижней челюсти

**180.** Родители 9-летнего ребёнка жалуются на косметический дефект. Объективно: укороченная высота нижней трети лица, глубокая супраментальная складка, соотношение первых моляров по I классу Энгля, верхние резцы перекрывают нижние на всю высоту коронок, режущие края нижних резцов контактируют со слизистой оболочкой нёба. Диагноз: глубокий нейтральный прикус. Выберите аппарат для лечения данной патологии:

- A.** Нёбная пластинка с накусочной площадкой во фронтальной области
- B.** Нёбная пластинка с окклюзионными накладками в боковых участках
- C.** Нёбная расширяющая пластинка
- D.** Капа Бынина
- E.** Нёбная пластинка с наклонной плоскостью

**181.** Ребёнок 10-ти лет находится на консультации у врача-ортодонта. Объективно: глубина преддверия 3,5 мм. В области 41, 31 определяется рецессия десенного края, отмечается скученное положение 42, 41, 31, 32 и хронический катаральный гингивит в области нижних фронтальных зубов. В анамнезе - ротовое дыхание. Что из предложенных лечебных мероприятий следует использовать в первую очередь?

- A.** Пластика преддверия в полости рта
- B.** Пальцевой массаж
- C.** Миогимнастика
- D.** Лечение гингивита
- E.** Вестибулярная пластинка

**182.** В клинику ортопедической стоматологии обратился больной 70-ти лет, которому 10 дней назад были изготовлены полные съёмные протезы, с жалобами на плохую фиксацию протезов при откусывании пищи. Объективно: зубы верхнего протеза перекрывают зубы нижнего протеза более, чем на 1/3. Какая ошибка была допущена?

- A.** Неправильная постановка передних зубов
- B.** Неправильно определена центральная окклюзия
- C.** Неправильно определена высота центральной окклюзии
- D.** Неправильно проведена припасовка индивидуальной ложки
- E.** Неправильно проведена постановка боковых зубов

**183.** В клинику ортопедической стоматологии обратилась больная 68-ми лет с жалобами на плохую фиксацию полного съёмного протеза нижней челюсти. Объективно: отмечается резкая атрофия альвеолярного гребня. Какое анатомическое образование рационально использовать для фиксации протеза нижней челюсти?

- A.** Ретроальвеолярное пространство
- B.** Уздечка языка
- C.** Переходная складка преддверия нижней челюсти
- D.** Внутренняя косая линия
- E.** Костные выступы (экзостозы) нижней челюсти

**184.** У больной 42-х лет перед восстановлением зубов планируется определить пути перемещения опорных бугорков в соответствующих фиссурах и краевых ямках противоположных зубов при переходе из центральной окклюзии в переднюю и боковые окклюзии. Как называется этот критерий?



- A.** Функциональный угол ("окклюзионный компас")
- B.** Трансверзальный резцовый путь
- C.** Трансверзальная окклюзионная кривая (Уилсона)
- D.** Угол сагиттального суставного пути
- E.** Угол бокового суставного пути (Беннета)

**185.** Больной 52-х лет при восстановлении зубных рядов необходимо определение пути перемещения нижних резцов по нёбной поверхности верхних резцов при движениях нижней челюсти из центральной окклюзии в переднюю. Как называется этот критерий?

- A.** Сагиттальный резцовый путь
- B.** Трансверзальный резцовый путь
- C.** Сагиттальный суставной путь
- D.** Угол бокового суставного пути
- E.** Боковой суставной путь

**186.** Мужчина 43-х обратился к врачу-стоматологу по поводу профилактического осмотра. Иногда пациента беспокоит чувство жжения в языке. При употреблении пищи эти ощущения исчезают. Объективно: регионарные лимфатические узлы не увеличены, слизистая оболочка полости рта бледно-розового цвета, отёчная. Язык имеет незначительное количество белого налёта на корне. Какое дополнительное исследование необходимо провести для определения тактики ведения пациента?

- A.** Микроскопическое исследование соскоба с СОПР
- B.** Общий анализ крови
- C.** Общий анализ мочи
- D.** Иммунологическое исследование крови
- E.** Биохимический анализ крови

**187.** К врачу-стоматологу обратилась пациентка 28-ми лет с жалобами на повышенную чувствительность зубов к разнообразным раздражителям на верхней и нижней челюстях после проведенного офисного способа отбеливания. После осмотра был установлен диагноз: гиперестезия, генерализованная форма. Какую зубную пасту следует рекомендовать пациентке в данном случае?

- A.** Сенсодин
- B.** Колгейт Тотал
- C.** Жемчуг
- D.** Пародонтакс
- E.** Бленд-а-мед

**188.** Девочка 12-ти лет взята на диспансерный учёт после проведенного биологического метода лечения 21 зуба по поводу серозного ограниченного пульпита. Через какой период времени необходимо провести рентгенографию для выявления возможных патологических изменений в тканях пародонта?

- A.** 6 месяцев
- B.** Сразу после пломбирования
- C.** 2 недели
- D.** 12 месяцев
- E.** 18 месяцев

**189.** В областную санэпидемстанцию обратился врач-стоматолог за разрешением на открытие частного стоматологического кабинета на две стоматологические универсальные установки. Площадь помещения, где стоматолог планирует вести приём пациентов, составляет 26 м<sup>2</sup>. Какую площадь в м<sup>2</sup> должно иметь помещение по существующему положению для двух универсальных стоматологических установок?

- A.** 24
- B.** 22
- C.** 16
- D.** 20
- E.** 18

**190.** Больная 23-х лет, беременная, обратилась по поводу обострения хронического пульпита 36 зуба. Какой анестетик следует выбрать для проведения обезболивания при лечении этой пациентки?

- A.** Артикаин SVC
- B.** Ультракаин форте
- C.** Тримекаин
- D.** Мепивастезин
- E.** Лидокаин

**191.** Больному 12-ти лет проводится лечение острого серозного периодонтита 36 зуба. Какой антисептик целесообразнее выбрать для обработки корневых каналов?

- A.** Гипохлорид натрия
- B.** Фурацилин
- C.** Перекись водорода
- D.** Йодид калия
- E.** Этоний

**192.** У ребёнка 4-х лет при диспансерном осмотре определён индекс уровня интенсивности кариеса, который равен 0,3. Как можно оценить этот показатель?

- A.** Низкий
- B.** Средний
- C.** Высокий
- D.** Очень высокий
- E.** Очень низкий

**193.** У больной 66-ти лет увеличены лимфатические узлы на шее. Зуд кожи, потливость, общая слабость, быстрая утомляемость, повышение температуры. Объективно: лимфатические узлы пальпируются в виде цепочки разной консистенции и размеров. В лейкоцитарной формуле определяется эозинофилия, в пунктате - клетки Березовского-Штернберга. Какой наиболее вероятный диагноз?

- А.** Лимфогранулематоз
- В.** Сифилитический лимфаденит
- С.** Актиномикотический лимфаденит
- Д.** Туберкулёзный лимфаденит
- Е.** Лимфолейкоз

**194.** Мужчина 28-ми лет обратился к стоматологу с жалобами на кратковременную боль от термических и химических раздражителей в зубе на нижней челюсти слева. После обследования был установлен диагноз: острый глубокий кариес 36 зуба. Укажите особенности проведения некротомии в данном клиническом случае:

- А.** Полная некротомия стенок и частичная дна кариозной полости
- В.** Некротомию не требуется
- С.** Частичная некротомия дна и стенок кариозной полости
- Д.** Полная некротомия дна и частичная стенок кариозной полости
- Е.** Полная некротомия дна и стенок кариозной полости

**195.** Больной 60-ти лет жалуется на наличие на слизистой оболочке щеки справа по линии смыкания зубов участков белого цвета, которые не возвышаются над уровнем слизистой, с шероховатой поверхностью. При осмотре обнаружены участки ороговения. На верхней челюсти частичный съёмный протез с кламером на 25, коронки 36, 37 разрушены, в 16 зубе пломба из амальгамы. Что является наиболее вероятной причиной заболевания?

- А.** Гавальнические токи
- В.** Бактериальная инфекция
- С.** Химические раздражители
- Д.** Механическая травма
- Е.** Нейрогенные нарушения

**196.** Больной 52-х лет жалуется на частичное отсутствие зубов на верхней челюсти, затруднённое пережёвывание пищи. Объективно: в области нёба неоперированный врождённый дефект. От операции отказывается. Какое ортопедическое лечение следует предложить?

- А.** Частичный съёмный протез с obturatorом из эластической пластмассы
- В.** Бюгельный протез с фиксацией на атачменах
- С.** Бюгельный протез с фиксацией на кламерах
- Д.** Полный съёмный пластиночный протез
- Е.** Частичный съёмный протез

**197.** Пациент 25-ти лет обратился с жалобами на изменение цвета 11 зуба, косметический дефект. Несколько лет назад зуб лечился по поводу кариеса. Какой дополнительный метод исследования нужно использовать

для установления предварительного диагноза?

- А.** Электроодонтометрия
- В.** Определение индексов гигиены
- С.** Биохимический анализ слюны
- Д.** Бензидиновая проба
- Е.** Перкуторная проба

**198.** На профилактическом осмотре у ребёнка 4-х лет было диагностировано низкое прикрепление уздечки верхней губы. После чего родители обратились в хирургическое отделение стоматологической поликлиники для проведения операции - иссечение уздечки верхней губы. Какой оптимальный возраст для проведения операции?

- А.** До прорезывания 11, 12 зубов
- В.** После прорезывания фронтальной группы зубов
- С.** Сразу после рождения ребёнка
- Д.** После формирования постоянного прикуса
- Е.** По желанию родителей и ребёнка

**199.** У больного внезапно появилась резкая боль в правой половине грудной клетки, быстро развилась одышка. Объективно: состояние больного тяжёлое, выраженный акроцианоз. Определяется подкожная эмфизема в области шеи и верхних отделов грудной клетки. Над правым лёгким коробочный звук, дыхание отсутствует. Границы сердца смещены влево. ЧСС- 85-110/мин, АД- 100/60 мм рт.ст. Какое заболевание, наиболее вероятно, у больного?

- А.** Спонтанный пневмоторакс
- В.** Инфаркт миокарда
- С.** Инфаркт лёгкого
- Д.** Внегоспитальная пневмония
- Е.** Экссудативный плеврит

**200.** Больной 56-ти лет находится на стационарном лечении по поводу гипертонической болезни. Принимает лекарства: капотен - по 25 мг трижды в день, празозин - по 1 мг трижды в день. Через 30 минут после приёма препаратов больной почувствовал головокружение, упал, на несколько секунд потерял сознание. Объективно: кожа бледная, влажная, Ps- 100/мин, ритмичный, АД- 60/20 мм рт.ст. Какое осложнение возникло у больного?

- А.** Ортостатический коллапс
- В.** Анафилактический шок
- С.** Острое нарушение мозгового кровообращения
- Д.** Эпилептический приступ
- Е.** Острая левожелудочковая недостаточность

## **НАВЧАЛЬНЕ ВИДАННЯ**

Центр тестування професійної компетентності фахівців з вищою освітою напрямів підготовки “Медицина” і “Фармація”.

**ЗБІРНИК ТЕСТОВИХ ЗАВДАНЬ ДЛЯ СКЛАДАННЯ ЛІЦЕНЗІЙНОГО ІСПИТУ:  
КРОК 3. СТОМАТОЛОГІЯ.**

Київ. Центр тестування професійної компетентності фахівців з вищою освітою напрямів підготовки “Медицина” і “Фармація”.  
(Українською та російською мовами).

Підписано до друку 21.01./№7. Формат 60x84 1/8  
Папір офсет. Гарн. Times New Roman Суг. Друк офсет.  
Ум.друк.арк. 24. Облік.вид.арк. 26.  
Тираж.(432 прим. – укр мова, 171 прим. – рос.мова).

**Б**

багатоформна  
байдужий  
барвник  
бешиха  
бловотний  
блюднеподібний  
брудний

**В**

вага  
вада  
верхівка  
вибірковий  
вигин  
вигодовування  
видалення  
виличний  
вимова  
випадковий  
випинання  
вирішальний  
виросток  
висічення  
відбиток  
відвідування  
відкладення  
відлам  
відновлення  
візерунок  
вічко  
вогнепальний  
волохатий

**Г**

гвинт  
гілка  
гнилісний  
гоління  
горбик  
гугнявий

**Д**

деревій  
довгастий  
доречний  
дрібнопористий

**Ж**

жувальний

**З**

забарвлення  
забійний  
загоєння  
запаморочення  
запобігання  
затвердіння  
збагатися  
згортання  
зіниця  
знеболювання  
знепритомніти  
знімний  
зомління  
зустрічний

**І**

ікло

**К**

каптур  
кволість  
клапоть  
кляцання  
колірний  
коловий  
комірка  
комірковий  
короткочасний  
крихкий  
кропива собача  
куксовий  
кутній  
кут

многоформная  
безразличный  
краситель  
рожа  
рвотный  
блюднеобразный  
грязный

вес  
порок  
верхушка  
избирательный  
изгиб  
вскармливание  
удаление  
скуловой  
произношение  
случайный  
выпячивание  
решающий  
мышелок  
иссечение  
отпечаток, оттиск  
посещение  
отложения  
отлом  
восстановление  
узор  
устье  
огнестрельный  
волосатый

винт  
ветвь  
гнилостный  
бритьё  
горорок  
гнусавый

тысячелистник  
продолговатый  
уместный  
мелкоячеистый

жевательный

окраска  
ушибленный  
закливание  
головокружение  
предупреждение  
отверждение  
совпадать  
свёртывание  
зрачок  
обезболивание  
потерять сознание  
съёмный  
обморок  
встречный

клык

капюшон  
вялость  
лоскут  
щёлканье  
цветной  
круговой  
лунка  
альвеолярный  
кратковременный  
хрупкий, ломкий  
пустырьник  
культевой  
коренной  
угол

**Л**

ланцюжок  
лускіт  
лусочка  
луцення

**М**

мармуровий  
межа  
мереживо  
метелик  
мигдалик  
млявий

**Н**

набряклиий  
навантаження  
надлишковий  
надмірний  
нашарування  
недолік  
незнімний  
непритомність  
несправжній  
нориця

**О**

облямівка  
обмежений  
обтяження  
оголення  
оголення  
окріп  
оперізувальний  
опік  
осередок  
остаточний  
отруєння  
очний

**П**

паросток  
перебіг  
перевага  
перевантаження  
перетинка  
перлина  
печіння  
печія  
півколо  
підліток  
піднебіння  
підочний  
площина  
повіка  
повітровод  
подовження  
показник  
пологовий  
полум'я  
поперек  
порожнина  
потиличний  
похилий  
початковий  
присінок  
присмак  
прихований  
прозорий  
променеий  
прямовисний  
пухир  
пухкий  
пухлина

**Р**

ранковий  
рогівка  
розсувний  
розсічення  
розтин  
розтроснений  
руйнування  
рухливість

цепочка  
треск  
чешуйка  
шелушение

мраморный  
граница  
кружево  
бабочка  
миндалина  
вялый

отёчный  
нагрузка  
избыточный  
чрезмерный  
наслоение  
недостаток  
несъёмный  
обморок, потеря  
ложный  
свиц

каёмка, кайма  
ограниченный  
отягочение  
обнажение  
кипяток  
опаевающий  
ожог  
очаг  
окончательный  
отравление  
глазной

отросток  
течение  
предпочтение,  
перегрузка  
перепонка  
жемчужна  
жжение  
изжога  
полукруг  
подросток  
нёбо  
подглазничный  
плоскость  
веко  
воздуховод  
удлинение  
показатель  
родильный  
пламя  
поясница  
полость  
затылочный  
наклонный  
начальный  
преддверие  
привкус  
скрытый  
прозрачный  
лучевой  
отвесный  
пузырь  
рыхлый  
опухоль

утренний  
роговица  
раздвижной  
рассечение  
вскрытие  
рамомжённий  
разрушение  
подвижность

**Р**

рядний  
С

садно  
самочинний  
свербіж  
свідомість  
синець  
сірчистий  
скарга  
скісний  
склепіння  
скоринка  
скроня  
скупченість  
скутість  
смердючий  
смоктати  
собача кропива  
спадковий  
сполука  
сполучення  
срібний  
стан  
стійкий  
сторонній  
стрижень  
суглоб  
судоми  
суцільнолитий  
сходинка

**Т**

тимчасово  
типовий  
тиск  
тривалий  
трикутник  
трійчастий  
тулуб  
тьмяний

**У**

умова  
усунення  
утворення  
ущільнення

**Ф**

фарбування

**Х**

харчовий

**Ц**

цукор  
цукровий

**Ч**

черга  
червоний  
черевний  
чередувати

**Ш**

шар  
шкідливий  
шкірний  
шлунок  
шорсткість  
шорсткий  
штикоподібні  
штучний  
шурхотіння

**Щ**

щелепа  
щілина  
щільний

**Я**

ядуха  
ясна

**обильный**

ссадина  
самопроизвольный  
зуд  
сознание  
кровоподтёк  
сернистый  
жалоба  
косой  
свод  
корочка  
висок  
скученность  
скованность  
зловонный  
сосать  
полоска  
пустырьник  
наследственный  
соединение  
сочетание,  
серебряный  
состояние  
устойчивый  
иностраный  
стержень  
сустав  
судороги  
цельнолитой  
ступенька

временно  
типичный  
давление  
длительный  
треугольник  
тройничный  
туловище  
тусклый

условие  
устранение  
образование  
уплотнение

окрашивание

пищевой

сахар  
сахарный

очередь  
красный  
брюшной  
чередовать

слой  
вредный  
кожный  
желудок  
шершавость  
шероховатый  
штиковидные  
искусственный  
шуршание

челюсть  
щель  
плотный

удушьё  
дёсна