

# МІНІСТЕРСТВО ОХОРОНИ ЗДОРОВ'Я УКРАЇНИ

Департамент роботи з персоналом, освіти та науки

Центр тестування професійної компетентності фахівців з вищою освітою  
напрямів підготовки "Медицина" і "Фармація"

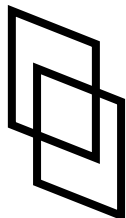
ID студента										Прізвище									

Варіант \_\_\_\_\_

**Збірник тестових завдань для складання  
ліцензійного іспиту**

**Крок 3**

**ЗАГАЛЬНА ЛІКАРСЬКА  
ПІДГОТОВКА**



# ІНСТРУКЦІЯ

**Кожне з пронумерованих запитань або незавершених тверджень у цьому розділі супроводжується відповідями або завершенням твердження. Оберіть ОДНУ відповідь (завершене твердження), яка є НАЙКРАЩОЮ у даному випадку та замалюйте у бланку відповідей коло, яке містить відповідну латинську літеру.**

ББК 54.1я73  
УДК 61

**Автори тестових завдань:** Акімова В.М., Александрова Н.К., Бабак О.Я., Баричева Е.М., Баутіна Т.В., Баштан Л.П., Безруков Л.О., Березка М.І., Березюк О.Р., Белих Н.А., Белкіна Е.О., Богініч Л.Ф., Бодревич Б.Б., Бойко К.А., Болотіна Л.О., Бородін А.Б., Браславська А.П., Буднюк О.О., Венгловська Я.В., Владика А.С., Волошина Л.О., Волошинський О.В., Волченко Г.В., Гайдичук В.С., Гамарник Л.В., Гаріян Т.В., Гіленко І.О., Глумчер Ф.С., Годованець Ю.Д., Головка І.М., Голянішев М.О., Гомон М.Л., Горенштейн М.Л., Гребеник М.В., Гребенюк В.І., Гурко Б.В., Давиденко О.М., Давидов В.І., Деркач В.Г., Дикусаров В.В., Дмитрієва Л.І., Доценко Д.Г., Доценко С.Я., Дука Р.В., Євтерєва І.О., Єгоров О.О., Єхалов В.В., Желеховський О.А., Живиця Д.Г., Животовська Л.В., Жук П.М., Закоржевський І.Б., Заплотна Г.О., Здиховська І.І., Зеленгурова І.В., Іванова Л.А., Івахненко Н.Т., Ізбицька Н.Г., Ілляш Т.І., Канзюба А.І., Кармазіна О.М., Каушанська О.В., Кириченко В.І., Ковалишин Т.М., Ковтун А.І., Кокалко М.М., Колесник О.М., Копчак Л.М., Корсунов В.А., Котов О.В., Кошля О.В., Кравченко В.А., Краснова Ж.О., Крикота О.М., Криськів О.І., Кричун І.І., Кріштафор А.А., Крючко Т.О., Кузнецов В.М., Кушнерова О.А., Лавриненко-Михайлова Г.О., Лазар А.П., Лазарчук Т.Б., Лакіза С.О., Лі А.В., Ліхачов В.К., Льовкін О.А., Люлька Н.О., Мазурок У.Я., Макарчук О.М., Маковецька Т.І., Маліч Т.С., Мальцева Л.О., Масляно В.А., Мацькевич В.М., Медведик Л.О., Межирова Н.М., Микуляк В.Р., Михневич К.Г., Мізякіна К.В., Мойсюк В.Д., Молодан В.І., Москальков О.П., Москалюк В.І., Налапко Ю.І., Новицький І.Я., Одинець І.Ю., Оніщенко Т.Є., Османов Е.М., Откаленко О.К., Ошовський, П'ятницький Ю.С., Павленко С.М., Павловська Г.Я., Паламарчук О.І., Панов Ф.І., Пивоваров П.І., Піддубна І.М., Пліс Б.Я., Пойда О.І., Пономаренко Г.Ф., Потапов О.Л., Потєбня В.Ю., Пясецький Б.М., Реброва О.О., Римарчук М.І., Римша С.В., Рогальський І.О., Ромашова Т.І., Рудий М.О., Рудюк М.М., Руснак І.Т., Савченко О.О., Свистун Р.В., Серіков К.В., Сивожелізов А.В., Симчич Х.С., Синенко В.І., Скородумова Н.П., Сорокіна О.Ю., Стародубцев С.Г., Стасишин А.Р., Супрун С.А., Сушко В.І., Татарников В.П., Тимченко М.Є., Ткачук О.Л., Торба О.В., Трефаненко А.Г., Трефаненко І.В., Тютюнник А.Г., Уліцька О.І., Федорук О.С., Харитонюк Л.М., Ходорчук Н.Я., Хухліна О.С., Цівенко О.І., Чермних С.В., Черниловський А.В., Четаїкіна А.В., Чорна І.О., Чугай І.О., Шаєвській Д.В., Шевченко О.П., Шейко В.Д., Шишкіна Н.В., Шлемкевич О.Л., Шлеєнкова Г.О., Шуба В.Й., Шумейко О.Г., Щурко М.І., Юр'єва Л.М., Яковцов І.З., Ярешко Н.О., Яцкевич А.Я. та Комітети фахової експертизи.

**Рецензенти.** Експерти: Банадига Н.В., Біляєв А.В., Демиденко О.Д., Дмитрієва С.М., Добровольська Л.М., Дубров С.О., Жежер А.О., Заремба В.С., Ізбицька Н.Г., Козачок М.М., Корбут О.В., Корсунов В.А., Котлова Ю.В., Кравець М.С., Крючко Т.О., Кучин Ю.Л., Луценко Н.С., Осьодло Г.В., Панов Ф.І., Пилип'юк Г.М., Серєда І.К., Скрипнік І.М., Снісарь В.І., Соломенчук Т.М., Сорохан В.Д., Суходоля А.І., Ткачук О.Л., Чурсіна Т.Я., Щурко М.І.

Збірник містить тестові завдання для проведення ліцензійного інтегрованого іспиту “Крок 3. Загальна лікарська підготовка” та подальшого використання у навчальному процесі.

Для інтернів та викладачів вищих медичних навчальних закладів і закладів післядипломної освіти.

**Затверджено Міністерством охорони здоров'я України як екзаменаційне та навчальне видання на підставі висновків експертів (накази МОЗ України від 14.08.1998 №251, від 27.12.1999 №303, від 16.10.2002 №374, від 29.05.2003 №233, від 20.11.2006 №762).**

© Copyright

ДЕРЖАВНА ОРГАНІЗАЦІЯ “ЦЕНТР ТЕСТУВАННЯ ПРОФЕСІЙНОЇ КОМПЕТЕНТНОСТІ ФАХІВЦІВ З ВИЩОЮ ОСВІТОЮ НАПРЯМІВ ПІДГОТОВКИ “МЕДИЦИНА” І “ФАРМАЦІЯ” ПРИ МІНІСТЕРСТВІ ОХОРОНИ ЗДОРОВ'Я УКРАЇНИ”.

1. Військовослужбовець отримав вогнепальне поранення стегна з пошкодженням стегнової кістки. На догоспітальному етапі проведено знеболювання, зупинена кровотеча, кінцівка іммобілізована. Під час транспортування з'явився біль у грудній клітці, задишка, тахікардія. Що стало причиною погіршення стану пораненого?

- A. Жирова емболія
- B. Тромбоемболія гілок легеневої артерії
- C. Інфаркт міокарда
- D. набряк легенів
- E. Напад бронхіальної астми

2. До приймального відділення військового госпіталю доставлено військовослужбовця з вогнепальним пораненням в ділянку черевної порожнини. Шкіра бліда, АТ- 90/60 мм рт.ст., Рs- 100/хв. Симптоми подразнення очеревини сумнівні. Яке дослідження треба виконати для уточнення діагнозу?

- A. УЗД органів черевної порожнини
- B. Комп'ютерна томографія органів черевної порожнини
- C. Лапаротомія
- D. Оглядова рентгеноскопія органів черевної порожнини
- E. Фіброгастродуоденоскопія

3. До медичної роти доставлено постраждалого з тяжким вогнепальним пораненням нижньої третини правого стегна. Кістка роздроблена. Магістральні судини пошкоджені. Кінцівка висить на клапті м'яких тканин. До якого виду медичної допомоги відноситься проведення відсікання кінцівки, яка висить на клапті м'яких тканин?

- A. Першої лікарської допомоги
- B. Кваліфікованої медичної допомоги
- C. Спеціалізованої медичної допомоги
- D. Долікарської (фельдшерської) медичної допомоги
- E. Першої медичної допомоги

4. Хвора 50-ти років поступила в клініку зі скаргами на напади сильного головного болю, запаморочення, відчуття пульсації в голові, пітливість, м'язову слабкість. Під час нападу підвищується артеріальний тиск до 280/170 мм рт.ст. Напади тривають до 30 хвилин. Останнім часом частішали. За даними УЗД - визначається об'ємне утворення правого наднирника. Який препарат найбільш показаний хворій?

- A. Фентоламін в/в
- B. Пентамін в/в
- C. Фуросемід в/в
- D. Дибазол в/в
- E. Папаверин в/в

5. У пацієнта з симптомами відсутності кровообігу на ЕКГ встановлена асистолія. Першочерговим терапевтичним заходом має бути:

- A. Введення адреналіну
- B. Електрична дефібриляція
- C. Введення лідокаїну
- D. Введення хлориду кальцію
- E. Введення атропіну

6. Травмований мотоцикліст лежить на проїжджій частині дороги. Ліве стегно його деформоване в нижній третині, через зовнішню рану фонтанує кров. Де і який кровоспинний джгут необхідно застосувати?

- A. Артеріальний джгут безпосередньо над раною стегна
- B. Артеріальний джгут в середній третині стегна
- C. Артеріальний джгут в верхній третині стегна
- D. Венозний джгут безпосередньо над раною
- E. Венозний джгут на верхню третину голілки

7. Реанімаційна бригада швидкої медичної допомоги прибула на виклик до опіатного наркомана 23-х років. Об'єктивно: свідомість відсутня, ціаноз, брадикардія, брадиардія. Що терміново показано хворому?

- A. Штучна вентиляція легень
- B. Оксигенотерапія через маску
- C. Призначення налорфіну
- D. Форсований діурез
- E. Інфузійна терапія

8. На стаціонарному лікуванні перебуває вагітна жінка 33-х років. Строк вагітності 34 тижні. Впродовж останніх 2-х діб скаржиться на головний біль, запаморочення, відчуття тяжкості в ділянці потилиці, зорові розлади. Мають місце набряки. АТ- 160/120 мм рт.ст., ЧСС- 88/хв. В сечі: протягом доби зростаюча протеїнурія до 3,2 г/л. Діурез знижений. Яка найбільш імовірна патологія зумовила цю симптоматику?

- A. Тяжка прееклампсія
- B. Прееклампсія середньої тяжкості
- C. Еклампсія
- D. Гостре порушення мозкового кровообігу
- E. Гіпертонічний криз

9. У хворого, який перебуває в гіперглікемічній комі, через 4 години після початку інсулінотерапії раптово розвинулися тахікардія, м'язова гіпотонія; АТ- 80/40 мм рт.ст. На ЕКГ: подовження інтервалу QT, зниження S – T, розширення і сплюснення T. Який найбільш імовірний діагноз?

- A. Гіпокаліємія
- B. Гіповолемія
- C. Гіпоглікемія
- D. Гіперглікемія
- E. Гіперкаліємія

10. До приймального відділення лікарні звернувся постраждалий у стані легкого алкогольного сп'яніння зі скаргами на по-

рушення зору, що виникли після вживання спиртного. Найбільш імовірний діагноз:

- A. Отруєння метанолом
- B. Отруєння етиленгліколем
- C. Отруєння етанолом
- D. Гостре порушення мозкового кровообігу
- E. Гострий напад глаукоми

11. Постраждалий вилучений з палаючої будівлі з опіками II-IIIА ступеня 30% поверхні тіла. Рівень свідомості - кома I. Найбільш імовірною причиною коматозного стану є:

- A. Отруєння чадним газом
- B. Отруєння ціанідами
- C. Отруєння парами синільної кислоти
- D. Важкий опіковий шок
- E. Психоемоційний стрес

12. У пацієнта 40-ка років, котрий впродовж 17-ти років хворіє на неспецифічний виразковий коліт, при останньому ендоскопічному дослідженні виявлено множинні запальні псевдополіпи у всіх відділах товстої кишки. Результати біопсії показали наявність в поліпах дисплазії II-III ст. Яке лікування необхідно застосувати в даного хворого?

- A. Хірургічне
- B. Медикаментозне
- C. Рентгенотерапія
- D. Хіміотерапія
- E. Трансендоскопічне видалення поліпів

13. Хлопчик 6-ти років скаржиться на загальну слабкість, генералізоване свербіння та почервоніння шкіри, гостре підвищення температури тіла до  $38^{\circ}\text{C}$ . З анамнезу: перший день хвороби. Протягом кількох годин після обробки невеликого садна іхтіоловою маззю з'явилися поширені гіперемовані папульозно-уртикарні висипання, що виступають над поверхнею шкіри в ділянці передпліччя, живота, стегон, гомілок. Вкажіть найбільш імовірний діагноз:

- A. Генералізована кропивниця
- B. Атопічний дерматит - нейродерміт, період загострення
- C. набряк Квінке
- D. Алергічний контактний дерматит
- E. Токсикодермія

14. Постраждалий 42-х років, виявлений на місці ДТП, скаржиться на біль у ділянці таза та правого стегна. Об'єктивно: загальмований, стогне, шкіра бліда, язик сухий. ЧД- 28/хв. Праве стегно деформоване, набрякле, у верхній його третині патологічна рухливість, крепітація кісткових уламків. Великий крововилив, набряк та біль під час пальпації в правих пахвинній, здухвинній та сідничній ділянках. Рс- 112/хв., АТ- 80/45 мм рт.ст. Якому ступеню травматичного шоку відповідає стан потерпілого?

- A. II
- B. I
- C. IV
- D. III
- E. -

15. Дитина 6-ти років госпіталізована до дитячого відділення з бронхопневмонією. Страждає на атопічний дерматит. Після внутрішньом'язового введення ампіциліну з'явилися відчуття стиснення у грудях, запаморочення, різка блідість, ціаноз, холодний піт, прискорене шумне дихання. Який з перерахованих препаратів слід ввести в маніпуляційній негайно?

- A. Розчин адреналіну підшкірно
- B. Розчин преднізолону внутрішньовенно
- C. Розчин еуфіліну внутрішньовенно
- D. Розчин строфантину внутрішньовенно
- E. Розчин тавегілу внутрішньовенно

16. Хвора 20-ти років захворіла гостро, підвищилась температура до  $39,5^{\circ}\text{C}$ , сильний головний біль, спостерігалось кілька разів блювання. Об'єктивно: на шкірі геморагічний висип, ригідність потиличних м'язів, симптоми Керніга та Брудзинського позитивні. Якою повинна бути тактика лікаря?

- A. Негайна госпіталізація в інфекційний стаціонар
- B. Залишити для спостереження вдома
- C. Викликати на консультацію невропатолога
- D. Зробити загальний аналіз крові
- E. Призначити антибактеріальну терапію

17. Хлопчику 12 років. Знаходиться в клініці з приводу цукрового діабету в фазі декомпенсації. Отримав перед сніданком 10 ОД і перед обідом 6 ОД простого інсуліну. Через 30 хвилин після обіду хлопчик втратив свідомість, з'явилися судоми. Об'єктивно: шкіра волога, бліда, тризм щелеп. Тони серця приглушені, Рс- 100/хв., слабого наповнення, АТ- 90/50 мм рт.ст., дихання поверхневе, 28/хв. Першочергова допомога в даній ситуації включає:

- A. Введення глюкози
- B. Оксигенотерапія
- C. Введення преднізолону
- D. Введення інсуліну
- E. Введення мезатону

18. Дівчинка 4-х років скаржиться на загальну слабкість, кашель. Вночі раптово підвищилася температура до  $39,8^{\circ}\text{C}$ , хвора стала неспокійною. Гавкаючий кашель, шумне свистяче дихання з втягуванням над- та підключичних западин, міжреберних проміжків, шкіра бліда. Контактувала з хворими на ГРВІ сестрами. Що необхідно призначити дитині в першу чергу?

- А. Преднізолон, гарячі ніжні ванни
- В. Дибазол, еуфілін
- С. Папаверин, вітамін С
- Д. Антибіотики, димедрол
- Е. Астмопент, діазолін

19. До лікарні бригадою ШМД доставлено жінку 32-х років. З анамнезу: протягом останніх 2-х років перебувала на диспансерному обліку з приводу аутоімунної гемолітичної анемії. Об'єктивно: стан середньої важкості, температура -  $37,3^{\circ}\text{C}$ , шкіра лимонно-жовтого кольору, Рс- 98/хв., АТ- 80/55 мм рт.ст., збільшена селезінка. У крові: ер.- 2,  $6 \cdot 10^{12}/\text{л}$ , Нб- 70 г/л, КП- 0,94, лейкоц.-  $6,1 \cdot 10^9/\text{л}$ , ШОЕ- 19 мм/год, непрямий білірубін - 58 мкмоль/л. Що необхідно призначити в першу чергу?

- А. Преднізолон
- В. Ферум-лек
- С. Еритроцитарна маса
- Д. Трансфузія консервованої крові
- Е. Інтерферон

20. Хворий 50-ти років після аварії на виробництві був госпіталізований із скаргами на металевий присмак та печіння у роті, нудоту, слинотечу, багаторазове блювання, пронос з домішками слизу та крові, біль у епігастральній та поперековій ділянках. Об'єктивно: стан важкий, виразковий стоматит, гінгівіт, некроз слизової оболонки носа, набряк гортані. АТ- 150/100 мм рт.ст., Рс- 48/хв., тони серця глухі. Поліурія, гіпостенурія, альбумінурія, гематурія. Який антидот слід ввести хворому?

- А. Унітіол
- В. Атропіну сульфат
- С. Хромосмон
- Д. Дієтиоксим
- Е. Антарсин

21. До реанімаційного відділення доставлено хвора 48-ми років без свідомості. Шкіра холодна, бліда, суха, акроціаноз. Щільний набряк обличчя, тіла, гомілок, температура тіла -  $33^{\circ}\text{C}$ . Сухожильні рефлекси мляві. Рс- 50/хв., малий, ритмічний. АТ- 90/60 мм рт.ст. Тони серця різко послаблені. Дихання рідке, глибоке. У крові: гіпохромна анемія, гіперхолестеринемія, високий рівень ТТГ крові. Який препарат необхідно призначити в першу чергу?

- А. Трийодтиронін
- В. Преднізолон
- С. Анаприлін
- Д. Мерказоліл
- Е. Глюкоза

22. У хворої 42-х років гострий лівобічний пієлонефрит ускладнився бактеріальним шоком та гострою нирковою недостатністю. Дві доби тому настала поліурічна стадія. Які зміни в організмі слід попередити в першу чергу?

- А. Гіпокаліємія
- В. Гіперазотемія
- С. Набряковий синдром
- Д. Анемія
- Е. Гіпоальбумінемія

23. Пологи п'яті. Пологова діяльність - перейми по 35-40 сек., через 3-4 хвилини. Положення плода поздовжнє, передлежить голівка малим сегментом у вході в малий таз. Серцебиття плоду ясне, ритмічне, 132-140/хв. Вагінально: шийка матки згладжена, розкриття 8 см. Плідний міхур відсутній. Передлежить голівка на II площині малого тазу, справа допереду визначається перенісся і надбрівні дуги. Який імовірний діагноз?

- А. Перший період пологів, лобне передлежання
- В. Перший період пологів, лицеве передлежання
- С. Другий період пологів, лобне передлежання
- Д. Перший період пологів, сідничне передлежання
- Е. Перший період пологів, передньоголовне передлежання

24. Чоловік 78-ми років викликав швидку допомогу з приводу блювання, здуття живота, наявності болючого грижового випинання у паху, яке не вправляється у черевну порожнину зі вчорашнього дня. Під час огляду лікарем швидкої допомоги грижове випинання вправилося, біль пройшов. Які дії лікаря?

- А. Доставити хворого до стаціонару
- В. Рекомендувати хірургічне лікування у плановому порядку
- С. Протягом години спостерігати за динамікою клінічної картини
- Д. Призначити дієту і холод на живіт
- Е. Призначити амбулаторне обстеження

25. Чоловіка 40-ка років доставлено до приймального відділення. Відзначається запах алкоголю з рота, відкривання очей та мовні відповіді відсутні, нецілеспрямований рух на біль. Об'єктивно: дихання часте ( $>40/\text{хв.}$ ), поверхневе, АТ- 90/40 мм рт.ст., Рс- 112/хв. Що треба зробити в першу чергу?

- А. Інтубація трахеї
- В. Зондове промивання шлунка
- С. Форсований діурез
- Д. Позаниркові методи детоксикації (гемодіаліз, гемосорбція)
- Е. Внутрішньовенно бемеград

26. Жінка 37-ми років, внаслідок тяжкої черепно-мозкової травми що була одержана у 20-річному віці страждає на великі судомні напади. Дві години тому розпочалися генералізовані судомні пароксизми, протягом двох хвилин. У міжсудомний період свідомість порушена. Хвора не відповідає на запитання, реакція зиниць на світло в'яла,

на больові подразники реагує слабо, виражена тахікардія. Оберіть найбільш адекватну терапію:

- A.** Боротьба з набряком мозку та протисудомна терапія
- B.** Протисудомна терапія та призначення анальгетиків
- C.** Боротьба з набряком мозку та призначення ноотропів
- D.** Протисудомні та антигістамінні засоби
- E.** Серцеві глікозиди та вітамінотерапія

**27.** Пацієнт поступив в приймальне відділення психікарні. Зловживає алкоголем 15 років, неодноразово лікувався. Останній запій тривав 2 місяці. 3 дні не вживав алкоголю, став збудженим, вночі не спав. Об'єктивно: шкірні покриви вологі, гіперемія обличчя, виражений тремор. Оглядається, під ліжком бачить щурів та павуків, намагається їх спіймати. Дезорієнтований у місці, часі. Препаратом вибору є:

- A.** Седуксен
- B.** Анальгін
- C.** Аспірин
- D.** Вітамін С
- E.** Фінлепсин

**28.** На другу добу після субтотальної резекції щитоподібної залози з приводу дифузного токсичного зобу у хворої з'явилися тонічні судоми пальців ("рука акушера"), позитивні симптоми Хвостека, Вейса, Труссо. Яке ускладнення операції виникло?

- A.** Гіпопаратиреоз
- B.** Анафілактичний шок
- C.** Тиреотоксичний криз
- D.** Інфаркт міокарда
- E.** Асфіксія

**29.** У хворого на епілепсію в стаціонарі виник статус генералізованих тоніко-клонічних судом. Який з немедикаментозних заходів може бути використаний для покращення стану хворого?

- A.** Краніо-церебральна гіпотермія
- B.** Електрофорез комірцевої зони
- C.** Магнітотерапія
- D.** Бальнеотерапія
- E.** Су-джок терапія

**30.** Хворий 53-х років скаржаться на біль у ділянці прямої кишки при дефекації, яскраво-червону кров на калових масах, яка з'являється на початку акту дефекації, закрепи. Загальний стан задовільний. Тони серця ритмічні, ЧСС- 74/хв. Живіт м'який, не болючий. Яке інструментальне дослідження найбільш інформативне для встановлення остаточного діагнозу?

- A.** Ректоскопія
- B.** Пальцеве дослідження прямої кишки
- C.** Іригоскопія
- D.** Копрограма
- E.** Фіброколоноскопія

**31.** В консультацію звернулася жінка зі скаргами на біль у нижній частині живота, який виник раптово на 17-й день менструального циклу. Біль супроводжувався відчуттям тиску на пряму кишку. Об'єктивно: температура тіла - 36,9°C, Рс- 89/хв., АТ- 110/65 мм рт.ст. Вагінально: матка щільна, безболісна, рухома, нормальних розмірів. Додатки з лівої сторони помірно збільшені, болісні. При пункції черевної порожнини через задне склепіння отримано 15 мл серозно-геморагічної рідини. Який найбільш імовірний діагноз?

- A.** Апоплексія яєчника
- B.** Розрив кісти яєчника
- C.** Гострий апендицит
- D.** Перекрут ніжки кісти яєчника
- E.** Позаматкова вагітність

**32.** Хвора 28-ми років, вагітність 30 тижнів, знаходилася вдома. Мала набряки гомілок 1 ступеня. Раптово поскаржилася на головний біль та втратила свідомість. На момент огляду констатовано опістотонус, голова закинута, зіниці розширені, дихання відсутнє, язика прикушено, пульс визначити важко. Яка стадія еклампсії у хворої?

- A.** Період тонічних судом
- B.** Передсудомний період
- C.** Позасудомний період
- D.** Період розршення нападу
- E.** Прееклампсія

**33.** У дитини 9-ти років, яка хворіє на цукровий діабет, на тлі кишкової інфекції виникли і наростають неврологічні симптоми: порушення орієнтації, галюцинації, фокальні судоми. Наявні ознаки дегідратації III ступеня, дихальних порушень немає, запах ацетону відсутній. Який попередній діагноз?

- A.** Гіперосмолярна кома
- B.** Діабетична кетоацидотична кома
- C.** Гіпоглікемічна кома
- D.** Пухлина головного мозку
- E.** Енцефаліт

**34.** У дитини 8-ми років підвищення температури до 39°C, нежить зі значними гнійними виділеннями, вологий кашель, кон'юнктивіт з гнійними виділеннями, світлобоязнь. На слизовій оболонці щік білуваті ділянки висівкоподібно злуценого епітелію. Який найбільш імовірний діагноз?

- A.** Кір
- B.** Корова краснуха
- C.** Скарлатина
- D.** Висипний тиф
- E.** Грип

35. У дитини 4-тижневого віку через 2 тижні від початку захворювання, що проявляється блюванням "фонтаном", вираженою гіпотрофією і ексикозом, педіатр припустив вроджений пілоростеноз. При надходженні до дитячого відділення стан вкрай важкий: риси обличчя загострені, адинамія, сильна спрага, анурія, запах сечі з рота, сірість шкірних покривів. У сироватці крові: натрій - 135 моль/л, калій - 3,7 ммоль/л. Коматозний стан якого характеру розвинувся у дитини?

- A. Гіпохлоремічна кома
- B. Азотемічна кома
- C. Кетоацидотична кома
- D. Гіперосмолярна кома
- E. Гіпоглікемічна кома

36. Хворого 22-х років впродовж 2-х тижнів турбують ниючі болі в епігастральній ділянці оперізуючого характеру, нудота, за останні 2 дні - неодноразове блювання, що не приносить полегшення. Відмічає затримку газів. Об'єктивно: Рс- 92/хв., шкірні покриви ціанотичні, живіт здутий. При пальпації напруження м'язів немає. Болі локалізуються у ямці під грудьми і лівому реберно-хребтовому куті. Який попередній діагноз?

- A. Гострий панкреатит
- B. Гострий апендицит
- C. Гострий холецистит
- D. Перфоративна виразка шлунка
- E. Хронічний гастрит

37. Першовагітна 25-ти років з терміном гестації 26 тижнів звернулася до лікаря жіночої консультації зі скаргами на погіршення загального стану, спрагу, слабкість, блювання, сонливість, болі по всьому животу впродовж останніх 8-ми діб. Хворіє на цукровий діабет. Запах ацетону з рота. Рс-100/хв., АТ- 100/60 мм рт.ст. Рівень цукру в крові - 19,4 ммоль/л. Набряки нижніх кінцівок. Який найбільш імовірний діагноз?

- A. Кетонемічна кома
- B. Прееклампсія, тяжка форма
- C. Гіпоглікемічна кома
- D. Гіперосмолярна кома
- E. Гіперлактацидемічна кома

38. Пацієнт 54-х років, що перебуває в стаціонарі з приводу гострого інфаркту міокарда, раптово знепритомнів. В ході огляду діагностовано зупинку серцевої діяльності та дихання, розпочато легенево-серцеву реанімацію. На ЕКГ спостерігається асистолія. Далі необхідно:

- A. Ввести внутрішньосерцево адреналін
- B. Дефібриляція
- C. Ввести внутрішньовенно лідокаїн
- D. Ввести внутрішньовенно новокаїнамід
- E. Ввести внутрішньовенно строфантин

39. Хворий 65-ти років скаржиться на зміну

кольору сечі. Сеча червона, з домішками кров'яних згустків, що нагадують "черв'яків"; болю немає, непокоїть слабкість. У сечі: гематурія. У крові: Нв- 84 г/л, ШОЕ- 31 мм/год. Який найбільш імовірний діагноз?

- A. Пухлина нирки
- B. Гострий піелонефрит
- C. Гострий цистит
- D. Гострий гломерулонефрит
- E. Сечокам'яна хвороба

40. У хворого 46-ти років, що страждає на цукровий діабет II типу з загостренням ІХС, розвинулася гіперосмолярна діабетична кома. Особливості гіперосмолярної коми:

- A. Відсутність кетоацидозу
- B. Наявність кетоацидозу
- C. Дегідратація
- D. Часта олігурія
- E. Часта азотемія

41. Хворого 45-ти років виписано із ендокринологічного відділення після перенесеної гострої надниркової недостатності. Додаткові обстеження: рівень кортизону 80 мкг у 100 мл плазми, коефіцієнт  $Na^+/K^+$  - 32. На ЕКГ - ритм синусовий, дифузне зниження трофіки міокарду. Які профілактичні засоби необхідно рекомендувати хворому?

- A. Диспансерний нагляд з подальшою корекцією терапії
- B. Хірургічне лікування
- C. Санаторно-курортне лікування
- D. Фізіотерапевтичне лікування
- E. Бальнеотерапія

42. Дитині 6-ти років, оперованій з приводу розлитого перитоніту, в процесі забезпечення анестезіологічного засобу, проводиться штучна вентиляція легень у режимі помірної гіпервентиляції. На яких цифрах необхідно підтримувати рівень  $pCO_2$  у КЛС-грамі?

- A. 30-35 мм рт.ст.
- B. 20-25 мм рт.ст.
- C. 35-40 мм рт.ст.
- D. 40-45 мм рт.ст.
- E. 50-55 мм рт.ст.

43. Дитина 1-го року доставлена до лікарні з діагнозом: гостра ниркова недостатність, стадія олігоанурії. У хворого спостерігаються м'язова слабкість, аритмія, зміни на ЕКГ (розширення інтервалів PQ та QRS, високі, вузькі та симетричні зубці T). Які біохімічні зміни викликають ці порушення?

- A. Гіперкаліємія
- B. Гіпокаліємія
- C. Гіперкальціємія
- D. Гіпокальціємія
- E. Ацидоз

44. Хвора 60-ти років доставлена до приймального відділення непритомною, з гіпорексией, зниженим артеріальним тиском, брадикардією, брадикардное. Рік тому перенесла субтотальну резекцію щитоподібної залози. Замісну терапію не проходила. Для якого стану характерні наведені ознаки?

- А. Мікседематозна кома
- В. Тиреотоксичний криз
- С. Гіпаратиреоїдизм
- Д. Геморагічний шок
- Е. Отруєння невідомою отрутою

45. У дівчини 19-ти років після згвалтування виникли постійна плаксивість, тривога, настрій став пригніченим, знизилася працездатність, рухи загальмовані, з'явилися думки про недоцільність життя. Визначте психопатологічний стан:

- А. Реактивна депресія
- В. Тривожна депресія
- С. Ендогенна депресія
- Д. Інволюційна депресія
- Е. Судинна депресія

46. Хвора 46-ти років скаржиться на появу протягом двох тижнів випорожнень кров'ю більш за 12 разів на добу, болю в животі, суглобах; болючі висипки у порожнині рота та нижніх кінцівках, набряк колінних та голеностопних суглобів, слабкість, підвищення температури тіла понад  $39^{\circ}\text{C}$ , втрату ваги тіла. Який метод обстеження є найбільш інформативним?

- А. Ендоскопічне дослідження
- В. Рентгенологічне дослідження кишечника
- С. Біопсія кишечника та шкіри
- Д. Рентгенографія суглобів
- Е. Загальний аналіз крові

47. Пацієнтка 49-ти років скаржиться на стискаючий біль в голові, відчуття "забитого цвяха", який посилюється наприкінці робочого дня. Об'єктивно: плаксива, знервована. Шкірні покриви бліді, гіпергідроз. Є тремор пальців рук, рівномірно підвищені сухожилкові рефлексії. Рс- 84/хв., АТ- 140/80 мм рт.ст. Серце і легені в нормі. Надайте невідкладну допомогу як лікар швидкої допомоги:

- А. Сибазон
- В. Анальгін
- С. Настоянка валеріани
- Д. Димедрол
- Е. Спазган

48. Під час діагностичної ендоскопії у хворого 45-ти років виникла асистолія, яка діагностована електрокардіографічно. З яких заходів слід негайно розпочати лікування?

- А. Масаж серця, ШВЛ, адреналін
- В. Дефібриляція
- С. Введення атропіну
- Д. Електрокардіостимуляція
- Е. Інфузія гідрокарбонату натрію

49. У дитини 10-ти років зупинена артеріальна кровотеча (плечова артерія) через 10 хвилин після травми. При надходженні АТ- 90/50 мм рт.ст., еритроцити -  $2,5 \cdot 10^{12}/\text{л}$ , Нб- 60 г/л. Раніше при переливанні цільної крові була анафілактоїдна реакція. Який препарат крові найбільш безпечний для корекції крововтрати?

- А. Відмиті еритроцити
- В. Цільна кров
- С. Еритроцитарна маса
- Д. Лейкоконцентрат
- Е. Свіжозаморожена плазма

50. Хворий 66-ти років скаржиться на серцебиття, біль у серці, слабкість. Симптоми з'явилися раптово, після фізичного навантаження. На ЕКГ: комплекси *QRS* поширені до 0,12 секунд, зубець Р перед шлуночковим комплексом відсутній, ЧСС- 200/хв. Який лікарський засіб є препаратом вибору в цьому випадку?

- А. Лідокаїн
- В. Верапаміл
- С. Обзидан
- Д. Дигоксин
- Е. Хінідин

51. Хворий 52-х років після ДТП від медичної допомоги відмовився, а через деякий час відчув зростаючу слабкість, запаморочення, тупий біль у лівому підребер'ї. Об'єктивно: загальмований, ЧСС- 130/хв., АТ- 80/50 мм рт.ст. В анамнезі ІХС, гіпертонічна хвороба. Який імовірний діагноз?

- А. Колапс на фоні внутрішньої кровотечі
- В. Інфаркт міокарда
- С. Наслідки перенесеного стресу
- Д. Загострення хронічного панкреатиту
- Е. Напад стенокардії

52. Хворий 45-ти років поступив у відділення зі скаргами на пекучий біль, сильне розпирання тканин пальців обох стоп. Об'єктивно: пухирі, наповнені геморагічною рідиною; після зняття пухирів видно некротизовану шкіру, котра нечутлива і неболюча. Який найбільш імовірний діагноз?

- А. Відмороження III ступеня
- В. Термічний опік II ступеня
- С. Відмороження II ступеня
- Д. Термічний опік III А ступеня
- Е. Відмороження I ступеня

53. У хворого із вкрай важким ступенем кістково-мозкової форми гострої променевої хвороби у початковому періоді з'явилися: лихоманка, сильний головний біль, адинамія, біль у м'язах і суглобах. Який синдром



гострої променевої хвороби у хворого?

- A.** Синдром загальної токсемії
- B.** Синдром ураження нервової системи
- C.** Гастроінтестинальний синдром
- D.** Синдром інфекційних ускладнень
- E.** Геморагічний синдром

**54.** Лікар викликаний додому до жінки 28-ми років. Вагітності не запобігає. В анамнезі: 2 самовільні викидні у малому терміні, пологів не було. Висловлює скарги на затримку місячних 12 днів і появу кров'янистих виділень із статевих шляхів, тягучі болі внизу живота і попереку. Яка тактика ведення?

- A.** Екстрена госпіталізація у гінекологічне відділення
- B.** Направлення на планову госпіталізацію
- C.** Направлення у жіночу консультацію
- D.** Проведення експрес-тесту для підтвердження вагітності
- E.** Призначення гемостатичної і спазмолітичної терапії, контроль підкладної

**55.** Хвора 54-х років з міомою матки й анемією (Hb- 52 г/л, Ht- 17%) скаржиться на головний біль, слабкість, запаморочення. Лікар призначив жінці трансфузію одноступінчастих відмитих еритроцитів. Яка основна мета гемотрансфузії в цьому випадку?

- A.** Замісна
- B.** Поживна
- C.** Стимулювальна
- D.** Детоксикаційна
- E.** Гемодинамічна

**56.** У хворої 24-х років захворювання почалося гостро з появи нудоти, багаторазового блювання, ознобу, болю у верхніх відділах живота. Практично одночасно з'явилися рідкі водянисті випороження без патологічних домішок 2 рази. Об'єктивно: стан середньої важкості, температура - 37,6°C, Ps- 86/хв., АТ- 100/60 мм рт.ст., шкіра бліда, тургор збережений, язик незначно обкладений білим нальотом, живіт м'який, чутливий в епігастрії. Яку терапію слід провести у першу чергу?

- A.** Промивання шлунка
- B.** Призначення сольового послаблюючого
- C.** 5% розчин глюкози
- D.** Регідрон
- E.** Лоперамід

**57.** Через 3 дні після чисельних укусів бліх у хворого різко підвищилась температура тіла до 39°C, з'явився сильний головний біль, біль у м'язах. Об'єктивно: гіперемія обличчя, ін'єкція судин склер, тремор язика, тахікардія, зниження АТ. Мова невиразна. На другу добу в пахвовій ділянці утворився різко болючий під час пальпації бубон, шкіра над ним гаряча, напружена, незначний набряк навколишніх тканин. Яке захворювання найімовірніше?

- A.** Бубонна форма чуми
- B.** Лімфогранулематоз
- C.** Бубонна форма туляремії
- D.** Гострий лімфаденіт
- E.** Ботулізм

**58.** В клініку дитячої хірургії надійшов хлопчик 6-ти місяців у важкому стані через 36 годин після початку захворювання з клінікою інвагінації кишечника. В сім'ї у дитини дідусь та батько хворіють на гемофілію. Дитині показане негайне оперативне втручання. Яка передопераційна підготовка повинна проводитися хворому?

- A.** Переливання препаратів крові та криопреципітату
- B.** Інфузійна терапія сольовими розчинами
- C.** Інфузійна терапія з використанням колоїдних розчинів
- D.** Гемостатична терапія під час втручання
- E.** Переливання плазми після оперативного втручання

**59.** Хворий 38-ми років, що страждає на нирковий туберкульоз, в непритомному стані привезений родичами до районної лікарні. Об'єктивно: кома 1. Гіпотрофія 2 ст. Шкіра та слизові оболонки коричневого кольору з бронзовим полиском. На шкірі спостерігаються окремі осередки вітиліго. АТ- 65/0 мм рт.ст., ЧСС- 44/хв. Діагностована гостра надниркова недостатність. Який препарат треба ввести в першу чергу?

- A.** Дексаметазон
- B.** Реополіглюкін
- C.** Адреналін
- D.** Мезатон
- E.** Новодрин

**60.** В медичну роту механізованої бригади поступили з поля бою 10 легкопоранених, 15 поранених середньої важкості і 20 тяжкопоранених. Якими принципами та вимогами керується медичний персонал, який виконує сортування поранених в приймально-сортувальному відділенні медичної роти?

- A.** Єдина класифікація хвороб і травм та єдині вимоги до методики сортування
- B.** За потребою розподілу та по важкості стану поранених
- C.** За потребою місця надання медичної допомоги пораненим
- D.** За потребою якнайшвидшої евакуації поранених до наступного етапу медичної евакуації
- E.** Сортування поранених за принципом "Піроговських рядів"

**61.** При променевому ураженні шкіри у хворого 33-х років спостерігається вологий дерматит, пухирі малі, ненапружені, займають менш ніж 50% поля. Така клінічна картина виникає при дозі опромінення:

- A.** 15-20 Гр
- B.** 5-8 Гр
- C.** 7-13 Гр
- D.** 10-15 Гр
- E.** 20-30 Гр

**62.** Вагітна 40 тижнів з бурхливою пологовою діяльністю, клінічно вузьким тазом. Під час індукції наркозу виникло блювання. Після інтубації проведена санація дихальних шляхів та ротової порожнини. В подальшому розвинувся ціаноз, підвищився центральний венозний тиск, над легенями різнокаліберні вологі хрипи, підвищення тиску на вдиху. При контролі газів крові - значна гіпоксемія. Яка причина цього стану?

- A.** Синдром Мендельсона
- B.** Емболія навколоплідними водами
- C.** набряк легенів
- D.** Ендотоксичний шок
- E.** Інфаркт міокарда

**63.** Хлопчик 11-ти років госпіталізований до реанімаційного відділення у зв'язку з непритомністю на спортивному майданчику. В анамнезі - епізоди непритомностей, болі у грудях при фізичному навантаженні. Об'єктивно: пульс двогорбий, посилення верхівкового поштовху серця, вислуховується третій тон порушення серцевого ритму. ЕКГ: поліморфні шлуночкові екстрасистоли. ЕхоКС - асиметрична гіпертрофія міжшлуночкової перегородки. Який шок має місце у дитини?

- A.** Кардіогенний шок
- B.** Септичний шок
- C.** Анафілактичний шок
- D.** Травматичний шок
- E.** Гіповолемічний шок

**64.** Дитина 15-ти років доставлена непритомною до приймального відділення бригадою швидкої допомоги у супроводі батьків. Хворий потребує негайної допомоги і госпіталізації у ВРІТ. Чи потрібно лікарю отримати згоду на медичне втручання?

- A.** В даному випадку згода не потрібна
- B.** Лікар зобов'язаний пояснити пацієнтові в доступній формі методи і об'єм медичного втручання
- C.** Батьки мають право вибору методів медичного втручання
- D.** Медичне втручання особам від 15 до 18 років проводиться за їх згодою
- E.** Батьки можуть відмовитись від надання допомоги

**65.** Пацієнт під час ковтання цукерки захрипів, схопився за шию, посинів і через 3 хвилини знепритомнів. Об'єктивно: свідомість відсутня, обличчя і шия ціанотичні, нерегулярні та непродуктивні рухи грудної клітки. На сонних артеріях - слабка пульсація. При пальцевій ревізії ротоглотки визначається округле стороннє тіло, змістити

яке не вдається. Спроба змістити його при перекиданні пацієнта через коліно - невдала. Які подальші дії?

- A.** Крикотиомія
- B.** Верхня трахеотомія
- C.** Нижня трахеотомія
- D.** Пункція трахеї
- E.** Транспортування до стаціонару

**66.** Жінка 69-ти років раптово втратила свідомість, родичі хворої викликали швидку допомогу, яка прибула через 35 хвилин. При огляді: пульс відсутній на сонних артеріях, дихання відсутнє, зіниці розширені, на ЕКГ - асистолія. Які дії бригади?

- A.** Серцево-легенева реанімація не показана
- B.** Негайне проведення серцево-легеневої реанімації
- C.** Проведення дефібриляції
- D.** Нанесення прекардіального удару
- E.** Внутрішньовенне введення лідокаїну

**67.** У породіллі 16-ти років почалась гіпотонічна кровотеча у ранньому післяпологовому періоді. Об'єм крововтрати 1,6% від маси тіла, Ps- 115/хв., систолічний АТ- 80 мм рт.ст., ЦВТ- 35 мм вод.ст. Який найбільш імовірний діагноз?

- A.** Гіпотонічна кровотеча у ранньому післяпологовому періоді. Геморагічний шок II ступеня
- B.** Гіпотонічна кровотеча у ранньому післяпологовому періоді. Геморагічний шок I ступеня
- C.** Гіпотонічна кровотеча у ранньому післяпологовому періоді. Геморагічний шок III ступеня
- D.** Гіпотонічна кровотеча у ранньому післяпологовому періоді. Геморагічний шок IV ступеня
- E.** Гіпотонічна кровотеча у ранньому післяпологовому періоді без ознак геморагічного шоку

**68.** У хворого 37-ми років, що вживав напередодні копчену рибу власного виробництва, поступово розвинулись м'язова слабкість, неможливість читати газетний текст, на другий день - порушення ковтання. Об'єктивно: стан тяжкий, ціаноз шкіри, страбізм, ЧД- 50/хв., Ps- 120/хв. Голос гугнявий, парез зіниць, метеоризм 2 ступеня. Випорожнення відсутні 2 доби. Який лікувальний захід показаний у першу чергу?

- A.** Штучна вентиляція легень
- B.** Трахеостомія
- C.** Штучне дихання "рот у рот"
- D.** Призначення прозерину
- E.** Введення діуретиків

**69.** Хворий 40-ка років скаржиться на інтенсивні болі в горлі при ковтанні, виражену задишку, що посилюється у горизонтальному положенні і супроводжується нападами задухи. При непрямій ларингоскопії вияв-

лений абсцес надгортанника. Відділи гортані, розташовані нижче, оглянути не вдається. Від трахеотомії хворий категорично відмовився. На висоті чергового нападу задухи розвинулися ціаноз, судоми та наступила зупинка дихання. Яку першочергову допомогу слід надати?

- А. Конікотомія
- В. Трахеотомія
- С. Інтубація трахеї
- Д. Штучна вентиляція легенів методом з рота в рот
- Е. Ендоларингеальне розкриття абсцесу під контролем прямої ларингоскопії

70. У хворої 59-ти років раптово з'явився сильний біль у епігастрії, непритомність. Останні роки часті загострення виразкової хвороби. Яке ускладнення є найбільш імовірним?

- А. Прободіння, як ускладнення виразкової хвороби
- В. Кровотеча, як ускладнення виразкової хвороби
- С. Гострий холецистит на тлі виразкової хвороби
- Д. Розшаровуюча аневризма аорти
- Е. Гострий інфаркт міокарда

71. У хлопчика 15-ти років раптово підвищилася температура тіла до  $39,5^{\circ}\text{C}$ , виник біль у горлі під час ковтання. На другу добу на обличчі, шиї, верхній частині тулуба на тлі гіперемованої шкіри тулуба виник дрібнокрапковий рожеозловний висип з блідим носо-губним трикутником. Який найбільш імовірний діагноз?

- А. Скарлатина
- В. Кір
- С. Краснуха
- Д. Інфекційний мононуклеоз
- Е. Вітряна віспа

72. У хворого 44-х років скарги на загальну слабкість, гіпертермію до  $39^{\circ}\text{C}$ , свербіння шкіри, висип, болісність і припухлість суглобів. Об'єктивно: АТ- 70/40 мм рт.ст., папульозно-макульозний висип, генералізоване збільшення лімфовузлів, припухлість суглобів, збільшення селезінки. 7 днів тому у травмпункті провели первинну хірургічну обробку рани стопи та ввели протиправцеву сироватку. Вкажіть причину розвитку даного стану:

- А. Сироваткова хвороба
- В. Анафілактична реакція
- С. Сепсис
- Д. Геморагічний васкуліт
- Е. Менінгіт

73. У потерпілого 36-ти років, що переніс закрити черепно-мозкову травму, в процесі проведення ехо-енцефалоскопії виявлено зміщення середнього еха на 5 мм. Про що це свідчить?

- А. Наявність підоболонкової гематоми
- В. Перелом основи черепа
- С. Травматичний субарахноїдальний крововилив
- Д. Тріщина кісток склепіння черепа
- Е. Ехо-ЕС патології не виявила

74. У 34 тижні вагітності в жінки з хронічною артеріальною гіпертензією середнього ступеня тяжкості, плацентарною недостатністю, затримкою розвитку плода III ступеня, з'явився раптовий біль у матці. Об'єктивно: Рс- 120/хв., АТ- 70/40 мм рт.ст. Матка в гіпертонусі. Серцебиття плода - відсутнє. Із піхви помірні кров'яністі виділення. Яка причина антенатальної загибелі плода?

- А. Передчасне відшарування плаценти, тяжка форма
- В. Плацентарна недостатність
- С. Затримка внутрішньоутробного розвитку
- Д. Передчасне відшарування плаценти, легка форма
- Е. Гіпертонічна хвороба

75. У 15-річного хлопчика діагностовано бубонну форму чуми. Які антибактеріальні препарати слід призначити дитині?

- А. Стрептоміцин або хлорамфенікол
- В. Пеніцилін або цефотаксим
- С. Бісептол або сульфален
- Д. Гентаміцин або нетроміцин
- Е. Тетрациклін або доксициклін

76. Хворий 43-х років викликав швидку медичну допомогу. Скаржиться на різкий біль у лівій половині живота з іррадіацією в ліву ногу. В анамнезі сечокам'яна хвороба. Об'єктивно: шкіра бліда, Рс- 100/хв., АТ- 160/90 мм рт.ст. Симптом Пастернацького різко позитивний зліва. Почати лікування найбільш доцільно із призначення:

- А. Баралгін в/в
- В. Анальгін в/м
- С. Спазмалгон перорально
- Д. Морфін в/в
- Е. Уролесан перорально

77. У хворого з критичним станом контролюються показники газового складу артеріальної крові. Наявні ознаки дихального ацидозу. Які показники газового складу підтверджують дихальний ацидоз?

- А. Підвищення  $p\text{CO}_2$
- В. Підвищення рН і  $p\text{CO}_2$
- С. Підвищення рН і  $p\text{O}_2$
- Д. Зниження рН і  $p\text{O}_2$
- Е. Ізольоване зниження  $p\text{CO}_2$

78. У спортсмена після підйому штанги з'явилися інтенсивний біль в грудній клітці, задишка у спокої. Об'єктивно: при перкусії над лівою половиною грудної клітки - тимпаніт, голосове тремтіння відсутнє; при

аускультатії - різко ослаблене дихання. Над правою половиною - дихання везикулярне. Який попередній діагноз?

- A. Лівобічний пневмоторакс
- B. Міжреберна невралгія
- C. Тромбоемболія легеневої артерії
- D. Інфаркт міокарда
- E. Крупозна пневмонія

79. Лікаря викликали до хворого з черепно-мозковою травмою. Свідомість втрачена. Ціаноз шкірних покривів. Пульс на сонних артеріях не пальпується. Який першочерговий захід слід виконати?

- A. Вивільнення дихальних шляхів, масаж серця та ШВЛ
- B. Виклик на консультацію нейрохірурга
- C. Проведення комп'ютерної томографії голови
- D. Налагодження ЕКГ-контролю
- E. Проведення електричної кардіоверсії

80. У новонародженої дитини на третю добу життя з'явилися ознаки шлунково-кишкової кровотечі (блювання з домішками крові, мелена), постгеморагічної анемії. З якого розчину слід розпочати парентеральне лікування геморагічного синдрому у дитини?

- A. Свіжозаморожена плазма
- B. Глюкозо-сольовий розчин
- C. Реополіглюкін
- D. Тромбоцитарна маса
- E. Амінокапронова кислота

81. Бригаду швидкої допомоги викликано на місце пожежі, де було виявлено дитину 5-ти років з ознаками опіків на обличчі. Об'єктивно: диспное, захриплість голосу, стрідор. Перелом великогомілкової кістки. Ознаки наростаючої гіпоксемії з метаболічним ацидозом. Яка лікарська тактика?

- A. Термінова госпіталізація до ВРІТ
- B. Амбулаторне лікування
- C. Спостереження дільничного педіатра
- D. Лікування в опіковому відділенні
- E. Звертання в травм пункт

82. Хлопчик 10-ти років знаходиться на лікуванні з приводу бронхіальної астми. Вранці хлопчик встав з ліжка і раптово з'явилися загальна слабкість, запаморочення, блідість шкіри, холодний піт, шум у вухах, хворий впав. Об'єктивно: зіниці розширені, тони серця різко ослаблені, пульс ниткоподібний, ЧСС- 65/хв., АТ- 60/40 мм рт.ст. Яке ускладнення розвинулось у хворого?

- A. Непритомність
- B. Серцева недостатність
- C. Кардіогенний шок
- D. Бактеріальний шок
- E. Інфекційно-токсичний шок

83. З вогнища радіаційної катастрофи до

медичного пункту полку доставлено 15 потерпілих. Через 20-25 хвилин після вибуху потерпілі стали відчувати різку слабкість, запаморочення, нудоту, з'явилось невпинне блювання. Об'єктивно: стан хворих важкий. Кволі, апатичні, на запитання відповідають з великою затримкою. ЧСС- 120/хв. з частими екстрасистолами, АТ- 70/30 мм рт.ст., ЧД- 28/хв. За даними індивідуального дозиметра доза отриманого випромінювання склала 8 Гр. Якій стадії гострої променевої хвороби відповідає наведена симптоматика?

- A. IV
- B. I
- C. II
- D. III
- E. V

84. Дитина 5-ти років скаржиться на лихоманку, пронос, блювання та запаморочення. У крові: Нt- 0,55,  $Na^{+}$ - 118 ммоль/л,  $K^{+}$ - 5,9 ммоль/л. Які розлади водно-електролітного балансу спостерігаються?

- A. Гіпотонічна дегідратація, гіперкаліємія
- B. Гіпотонічна дегідратація, гіпокаліємія
- C. Ізотонічна дегідратація, гіперкаліємія
- D. Гіперкаліємія
- E. Розладів водно-електролітного балансу немає

85. У дворічного хлопчика сплутана свідомість, невпинне блювання кров'ю, мелена, глибоке шумне дихання, печінка +6 см з-під краю реберної дуги. З'явилися судоми. Стан погіршився декілька годин тому. В анамнезі - з приводу застуди впродовж трьох днів дитина отримувала по дві таблетки ліків на день. Який лікарський засіб міг викликати такі побічні явища?

- A. Аспірин
- B. Бісептол
- C. Парацетамол
- D. Анальгін
- E. Ампіцилін

86. Пологи у 36 тижнів. Вагітність перебігала на тлі загрози переривання у 28 тижнів, гострої респіраторної вірусної інфекції у 24 тижні. Навколоплідні води світлі. Новонароджена дівчинка з масою 2400 г, довжиною 45 см. При народженні самостійне дихання відсутнє, м'язовий тонус значно знижений. Після проведення штучної вентиляції легенів за допомогою маски та мішка 100% киснем впродовж 30-ти секунд самостійне дихання не відновилося, частота серцевих скорочень складає 50/хв., зберігається акроціаноз. Яка подальша тактика лікаря?

- A. Непрямий масаж серця
- B. Киснева допомога вільним потоком
- C. Санація верхніх дихальних шляхів
- D. Введення адреналіну
- E. Корекція гіповолемії

87. У пацієнта з виразковою хворобою дванадцятипалої кишки в анамнезі скарги на біль, нудоту, блювання, відчуття розпирання в лівому підребер'ї. При рентгенологічному дослідженні виявлена затримка контрастної рідини у шлунку до 24 годин. Для якого ускладнення виразкової хвороби характерні дані клінічні прояви і рентгенологічна картина?

- A. Стеноз воротаря
- B. Перфорація виразки
- C. Пенетрація виразки
- D. Малігнізація виразки
- E. Кровотеча

88. Хвора 25-ти років поступила в лікарню з ознаками ядухи, гавкаючим кашлем, ціанозом обличчя. При огляді порожнини рота встановлено набряк язика, м'якого піднебіння, мигдаликів. АТ- 85/60 мм рт.ст. За 30 хвилин до того вживала полуниці. Який найбільш імовірний діагноз?

- A. набряк Квінке
- B. набряк гортани
- C. Колапс
- D. Напад бронхіальної астми
- E. Анафілактичний шок

89. Хворий 38-ми років протягом тривалого часу відчував зубний біль. Згодом з'явилися біль голови і ока, загальна слабкість, підвищилася температура тіла. Об'єктивно: хемоз кон'юнктиви, застійна ін'єкція очного яблука, екзофтальм, обмеження рухів очного яблука. В крові: лейкоцитоз, ШОЕ- 24 мм/год. На рентгенограмі орбіт патології не виявлено. Який найбільш імовірний діагноз?

- A. Флегмона орбіти
- B. Теноніт
- C. Ретробульбарний крововилив
- D. Целюліт орбіти
- E. Запальний псевдотумор орбіти

90. Чоловік віком 47 років, працює рентгенологом впродовж 22-х років скаржиться на світлобоязнь, слъозотечу, зниження гостроти зору обох очей. 10 місяців тому переніс кон'юнктивіт обох очей. Гострота зору обох очей 0,7. Об'єктивно: легка світлобоязнь. Рогівка фарбується флюоресцеїном у вигляді окремих крапок. Чутливість рогівки знижена. Інші відділи ока не змінені. Який діагноз відповідає описаній клінічній картині?

- A. Променеве ураження рогівки
- B. Інфекційний кон'юнктивіт
- C. Вікова катаракта
- D. Помутніння склистого тіла
- E. Помутніння рогівки

91. У доношеної дитини на 2 день життя діагностовано гемолітичну хворобу новонародженого по Rh-фактору, жовтянична форма. Через 10 години після народження з'явилась субіктеричність шкірних покривів. Розпочато фототерапію, рівень білірубіну сироватки крові - 160 мкмоль/л, через 4 години - 200 мкмоль/л. Яку тактику слід обрати?

- A. Операція замінного переливання крові
- B. Інфузійна терапія
- C. Продовжити фототерапію
- D. Медикаментозна терапія
- E. Спостереження

92. Хворий 51-го року доставлений до відділення кардіореанімації (інтенсивної терапії), скаржиться на тривалий пекучий за грудинний біль, який виник 40 хвилин тому, задишку. Об'єктивно: в легенях - дихання з жорстким відтінком, тони серця різко ослаблені, АТ- 110/70 мм рт.ст. На ЕКГ виявлено підйом сегменту ST на 5 мм над ізолінією у відведеннях I, V1 – V4 та депресію сегмента ST у відведеннях III і aVF. Який препарат потрібно застосувати у даній ситуації?

- A. Альтеплаза
- B. Аміодарон
- C. Метопролол
- D. Добутамін
- E. Нітрогліцерин

93. Хвора 64-х років перебуває на лікуванні в кардіологічному відділенні з приводу гіпертонічної хвороби. На момент огляду АТ- 200/110 мм рт.ст., ЧСС- 96/хв. Застосування якого препарату **ПРОТИПОКАЗАНО** в даній ситуації?

- A. Добутамін
- B. Клофелін
- C. Каптоприл
- D. Рибоксин
- E. Фуросемід

94. Хворий 27-ми років знаходиться на стаціонарному лікуванні з приводу вірусного гепатиту А. На 7-й день лікування після вечері великою кількістю м'ясної їжі у хворого пропав апетит, з'явилися блювання, гикавка, запаморочення. Хворий збуджений. Шкіра жовтяничного кольору, геморагії на шкірі, тремор м'язів, сповільнена мова. Розміри печінки зменшилися. Діагностовано гостру печінкову недостатність. Введення якого препарату, що використовується в лікуванні печінкової недостатності, дозволить зменшити ендогенну інтоксикацію?

**A.** Лактулоза

**B.** Орнідазол

**C.** Небіволол

**D.** 20 мл 40% глюкози

**E.** 100 мл ізотонічного розчину

**95.** У хворого 72-х років раптово розвинулось блювання кров'ю з крововтратою до 1,0 л. Об'єктивно: АТ- 70/40 мм рт.ст., ЧСС- 112/хв. ЦВТ- 0. Які інфузійні середовища першочергово треба застосувати для лікування?

**A.** Кристалоїдні розчини

**B.** Колоїдні розчини

**C.** Розчини глюкози

**D.** Жирові емульсії

**E.** Свіжозаморожена плазма

**96.** Жінку 77-ми років доставлено до лікарні непритомною. Неврологічний статус: лівобічна параплегія. Протромбін за Квіком становить 108%. На КТ-сканах відзначається: у правій півкулі головного мозку ділянка з нерівномірним зниженням оптичної щільності. Який патологічний стан розвинувся у пацієнтки?

**A.** Ішемічний інсульт

**B.** Геморагічний інсульт

**C.** Менінгоенцефаліт

**D.** Метастази у головний мозок

**E.** Субарахноїдальний крововилив

**97.** Пацієнт 59-ти років проходить курс реабілітаційного лікування після перенесеного інфаркту міокарда. Гемодинамічні показники стабільні. Фракція викиду 50%. Які засоби профілактики раптової серцевої смерті потрібно застосувати у даного пацієнта?

**A.**  $\beta$ -адреноблокатори, іАПФ, статини

**B.** Аміодарон,  $\alpha$ -адреноблокатори

**C.** Хірургічна корекція

**D.** Антагоністи кальцію, іАПФ, статини

**E.** Діуретики, іАПФ, статини

**98.** На 4-ту добу після переливання несумісної по групі крові, у хворого різко зменшився діурез, розвинулася анурія, різко погіршився загальний стан, підвищився артеріальний тиск. При лабораторних дослідженнях: креатинін плазми - 680 мкмоль/л, сечовина плазми - 24 мкмоль/л. Яке захворювання і яку його стадію можна припустити в першу чергу?

**A.** Гемотрансфузійна гостра ниркова недостатність, анурія

**B.** Гемотрансфузійний шок, постренальна гостра ниркова недостатність, анурія

**C.** Постгеморагічна гостра ниркова недостатність, анурія

**D.** Анафілактичний шок, гостра ниркова недостатність, анурія

**E.** Гострий інтерстиціальний нефрит, обтураційна анурія

**99.** Дитина 11-ти років грала у футбол та під

час падіння отримала травму. Встановлено попередній діагноз: закритий вивих правого передпліччя. Який обсяг допомоги повинен надати лікар на місці пригоди?

**A.** Знеболювання, транспортна іммобілізація шиною

**B.** Знеболювання, транспортна іммобілізація косинкою

**C.** Косинкова пов'язка на праву верхню кінцівку

**D.** Знеболювання, спроба вправлення вивиху

**E.** Восьмиподібна пов'язка на правий ліктьовий суглоб

**100.** Пішохід 62-х років під час ожеледиці послизнувся та впав на руку на бордюру тротуару. Є локалізований біль у ділянці верхньої третини лівого передпліччя. Спостерігаються тахікардія, підвищення артеріального тиску, припухлість, деформація, синець та крепітація в ділянці верхньої третини лівого передпліччя, рухи кінцівки неможливі. Можна припустити пошкодження верхньої третини лівого передпліччя. Як слід транспортувати хворого?

**A.** Наклавши шину Крамера від верхньої третини плеча до п'ястно-фалангових суглобів

**B.** Прибинтувавши праву верхню кінцівку до грудної клітки та здорової кінцівки

**C.** В напівсидячому положенні з палкою в ліктьових згинах

**D.** Наклавши пов'язку Дезо з валиком в пахвовій ділянці

**E.** Наклавши шину Крамера з фіксацією плечового, ліктьового, променево-зап'ясткового суглобів

**101.** У хворого під час операції на шлунку було ушкоджено селезінкову артерію, в результаті чого виникла масивна кровотеча, яка призвела до зупинки кровообігу. Найдоцільніше проводити:

**A.** Прямий масаж серця

**B.** Введення гідрокортизону

**C.** Електрокардіостимуляцію

**D.** Непрямий масаж серця

**E.** Абдомінальну компресію

**102.** У хворого після автомобільної аварії з'явилися скарги на різку задишку, кашель з кров'ю. Об'єктивно: шкіра бліда, ціанотична. Підшкірна емфізема в ділянці грудної клітки, живота, шиї справа. Аускультативно: справа дихання не вислуховується. Рс- 130/хв., АТ- 95/60 мм рт.ст., Нт- 0,25, Нв- 88 г/л. Які першочергові заходи лікаря на догоспітальному етапі?

- A.** Активна аспірація повітря справа
- B.** Негайна штучна вентиляція легень
- C.** Колоїди, еритроцитарна маса, кристалοїди
- D.** Трансфузія еритромаси відповідно до групової і резусної належності
- E.** Дофамін 2-5 мкг/кг/хв., інфузія колоїдних розчинів

**103.** Хворий лікувався в гастроентерологічному відділенні з діагнозом: алкогольний цироз печінки. В останню добу став загальмованим, на запитання не відповідає. Об'єктивно: "печінковий запах" із рота, посилення жовтушності шкіри та склер. Відзначається зростання рівня трансаміназ, тимолової проби. Які заходи необхідно провести першочергово?

- A.** Проведення дезінтоксикаційної терапії
- B.** Призначення антибіотиків
- C.** Призначення ферментних препаратів
- D.** Призначення інсуліну
- E.** Призначення жовчогінних засобів

**104.** Хворий 56-ти років при падінні у відкритий каналізаційний люк дістав закритий вивих правого плеча. Який вид транспортної іммобілізації слід використати?

- A.** Драбинчата шина від променевозап'ятого суглоба до кута здорової лопатки
- B.** Косинкова іммобілізація
- C.** Іммобілізація підручними засобами
- D.** М'яка пов'язка Дезо і Вельпо
- E.** Фіксація верхньої кінцівки до тулуба

**105.** На медичному пункті полку хворий 25-ти років зі скаргами на слабкість, нудоту, запаморочення. Близько 3 годин був ядерний вибух. Шкіра бліда, волога, ЧД- 28/хв., периферичні лімфовузли не збільшені, геморагій немає, дихання везикулярне, тони приглушені; Ps- 106/хв., АТ- 110/70 мм рт.ст. Живіт болісний по ходу тонкого кишківника. Набряків немає. Показник індивідуального дозиметра 3,9 Гр. Чим обумовлені клінічні прояви захворювання?

- A.** Гостра променева хвороба II ступеня
- B.** Гостра променева хвороба I ступеня
- C.** Гостра променева хвороба III ступеня
- D.** Гостра променева хвороба IV ступеня
- E.** Гостра токсикоінфекція

**106.** У пацієнтки 31-го року на 10-ту добу після пологів раптово з'явилися різкі болі в клубовій і пахвинній областях зліва, що поширюються на ліве стегно, відчуття розпирання, тягаря в лівій нижній кінцівці. Температура тіла - 39,6°C, супроводжується ознобом. Об'єктивно: ціаноз і набряк передньої черевної стінки, статевих органів і поперекової області. Які антибактеріальні препарати є препаратами вибору при лікуванні цього стану?

- A.** Амоксицилін + клавуланова кислота 1,2 г внутрішньовенно 3 рази на добу
- B.** Кліндаміцин 0,6 г внутрішньом'язово 3 рази на добу
- C.** Гентаміцин 3-5 мг/кг на добу в 1-2 внутрішньом'язових введеннях
- D.** Нетілміцин 5-7,5 мг/кг на добу в 1-2 внутрішньом'язових введеннях
- E.** Лінкоміцин 0,6 г внутрішньом'язово 3 рази на добу

**107.** Хворого 28-ми років екстрено доставлено до операційної з приводу профузної шлунково-кишкової кровотечі. Загальний стан тяжкий, свідомість - оглушення, АТ- 80/40 мм рт.ст., ЧСС- 110/хв., олігурія. Вкажіть об'єм крововтрати:

- A.** 30-40% дефіциту ОЦК (>1750 мл)
- B.** 15% дефіциту ОЦК (750-1250 мл)
- C.** 20-25% дефіциту ОЦК (1250-1750 мл)
- D.** >40% дефіциту ОЦК (>2000 мл)
- E.** Крововтрати немає

**108.** При наданні невідкладної допомоги дитині із крововтратою до 10% ОЦК лікарю необхідно відновити обсяг циркулюючої плазми. Оберіть оптимальний препарат:

- A.** Ізотонічний сольовий розчин
- B.** Свіжозаморожена плазма
- C.** Реополіглокін
- D.** Цільна кров
- E.** Розчин глюкози

**109.** У дитини 12-ти років з нервово-артритичним діатезом після вживання в їжу значної кількості м'яса з кетчупом раптово виник гострий переймоподібний біль у животі та попереку, який іррадіює у статеві органи. При сечовипусканні отримано каламутну сечу з домішками крові. Найбільш імовірна причина гематурії?

- A.** Ниркова колька
- B.** Гострий гломерулонефрит
- C.** Геморагічний цистит
- D.** Нефритичний синдром
- E.** Травматичне ушкодження сечовивідних шляхів

**110.** Солдат доставлений у непритомному стані до медичної роти з казарми. Зі слів товаришів по службі, приблизно за 6 годин до цього він прав обмундирування в закритому приміщенні в розчині технічної рідини. Об'єктивно: непритомний, однак реакція на больові подразники збережена. Шкіра і видимі слизові оболонки бліді, у повітрі, що видихається, солодкий запах. Ps- 80/хв., ритмічний, тони серця звучні, АТ- 90/60 мм рт.ст., ЧД- 18/хв., дихання везикулярне, живіт м'який, неболючий. Який найбільш імовірний діагноз?

- A.** Інгаляційне отруєнням хлорованими вуглеводнями
- B.** Інгаляційне отруєння тетраетилсвинцем важкого ступеня
- C.** Отруєння ароматичними вуглеводнями середнього ступеня
- D.** Отруєння етиленгліколем важкого ступеня
- E.** Пероральне отруєння хлорованими вуглеводнями важкого ступеня

**111.** Сержант отримав вогнепальне поранення грудей. Встановлено діагноз: кульове сліпе проникаюче поранення правої половини грудей з пошкодженням легені. Правобічний закритий гемопневмоторакс. Гостра крововтрата. Гостра дихальна недостатність II ступеня. Виконане дренування плевральної порожнини за Бюлау. Назвіть критерії внутрішньоплевральної кровотечі, що продовжується?

- A.** Позитивна проба Рувілуа-Грегуара
- B.** Негативна проба Рувілуа
- C.** Позитивна проба Квеккенштедта
- D.** Негативна проба Квеккенштедта
- E.** Позитивна проба Стуккея

**112.** Хворий 29-ти років захворів гостро 18 годин тому: після вживання заливної риби з'явилися нудота, повторне блювання, часті пінисті рідкі зеленуваті випорожнення, підвищення температури до 39°C. Об'єктивно: стан важкий. Блідий, млявий, тургор шкіри різко знижений, сухість слизової оболонки рота, АТ- 80/40 мм рт.ст., пульс слабкого наповнення, 112/хв., живіт болючий в епігастрії, біляпупковій та ілеоцекальній ділянках, зменшення виділення сечі. Які невідкладні терапевтичні заходи?

- A.** Внутрішньовенне введення сольових розчинів
- B.** Внутрішньовенне введення розчину глюкози
- C.** Парентеральне введення антибіотиків
- D.** Внутрішньовенне введення реополіглюкіну
- E.** Введення глюкокортикостероїдів

**113.** У хворого 28-ми років субфебрильна температура, біль у животі, рідкі випорожнення з домішками слизу до 3-4 разів на добу. Хворіє протягом 3-х діб. Язик вологий, обкладений білим нальотом. Живіт м'який, болючий в лівій здухвинній ділянці, сигмоподібна кишка спазмована, болюча. Який метод дослідження буде найбільш інформативним для постановки діагнозу?

- A.** Копрокультура
- B.** Копроцитограма
- C.** Загальний аналіз крові
- D.** Загальний аналіз сечі
- E.** РНГА

**114.** Хлопчик у віці 6 місяців хворіє на тяжку форму кашлюка: число нападів кашлю становить 25, напади тяжкі, тривалістю до

10 хвилин, мають 6-8 репрізів, закінчуються блюванням. Один з нападів кашлю призвів до апное. Які невідкладні дії?

- A.** Штучне дихання (в ручному режимі)
- B.** Седуксен в/м
- C.** Лобелін в/м
- D.** Налагодити подачу кисню
- E.** Преднізолон в/м

**115.** У хворого 27-ми років впродовж року відмічаються постійні міоклонічні гіперкінези правої кінцівки, гіпертонус та гіпотрофічні порушення м'язів правої руки та шиї, періодичні загальні генералізовані судомні напади та фокальні сенсомоторні, тахікардія, пітливість, загальна слабкість, підвищена сонливість, коливання тиску. В анамнезі - зловживання алкоголем, часті легкі ЧМТ, робота в будівельному загоні у Сибіру минулим літом. Який найбільш імовірний діагноз?

- A.** Кліщовий енцефаліт із проявами кожевніковської епілепсії
- B.** Епілептична хвороба
- C.** Алкогольна епілепсія
- D.** Судомний синдром при пухлині мозку
- E.** Післятравматична епілепсія

**116.** До інфекційного відділення надійшов хворий 20-ти років з ознаками дегідратації III ступеня. Спостерігаються судоми, блювання фонтаном, різке зниження артеріального тиску, тахікардія, температура тіла - 35, 5°C. З якою швидкістю треба проводити в/в інфузію для відновлення водноелектролітного балансу?

- A.** 100-120 мл/хв.
- B.** 80-100 мл/хв.
- C.** 50-80 мл/хв.
- D.** 30-50 мл/хв.
- E.** Швидкість не має значення

**117.** У хворого з тяжким перебігом пневмонії за клініко-епідеміологічними даними можна припустити легенеvu форму сибірки. Який з методів профілактики захворювання серед представників медичного персоналу, які контактували з цим хворим, слід вважати найбільш ефективним?

- A.** Екстрена антибіотикопрфілактика
- B.** Дератизація
- C.** Дезінсекція
- D.** Методи поточної дезінфекції
- E.** Вакцинація

**118.** Дівчинка 2-х місяців з ознаками гіпотрофії знаходилася на грудному вигодовуванні матір'ю, що страждала на полінаркоманію. Після припинення вживання опіатів терміном на 3 місяці вона знову ввела собі звичну дозу внутрішньовенно. Після годування груддю дитина стала кволою, зблідла, дихання 10-12/хв. За медичною допомогою мати не зверталась. Через 40 хвилин у дитини виникло припинення крово-



обігу, яке призвело до біологічної смерті. Який тип дихальної недостатності спричинив смерть немовляти?

- A. Центральний
- B. Нервово-м'язовий
- C. Торакоабдомінальний
- D. Рестриктивний
- E. Констріктивний

**119.** Чоловік 64-х років знаходиться 2 доби на стаціонарному лікуванні з приводу гострого інфаркту міокарда. Впродовж останніх 8 годин з'явилась гостра затримка сечі. Із анамнезу відомо, що хворий страждає на доброякісну гіперплазію передміхурової залози. Залишковий об'єм сечі в сечовому міхурі 600 мл. Спроба проведення уретрального катетера в сечовий міхур не вдала. Вкажіть найбільш раціональну тактику надання допомоги хворому:

- A. Дренування сечового міхура через надлобкову норичу
- B. Відкрита простатектомія
- C. Трансуретральна резекція передміхурової залози
- D. Консервативна гормональна терапія
- E. Консервативна протизапальна терапія

**120.** Громадянин іноземної держави доставлений в приймальне відділення інфекційної лікарні у вкрай важкому стані. Епідеміологічний анамнез: працює в вірусологічній лабораторії. Об'єктивно: температура тіла - 40,5°C. Свідомість спутана. АТ- 100/60 мм рт.ст., ЧСС- 120/хв. На шкірі обличчя, тулуба, верхніх та нижніх кінцівок множинні багатоканальні пустули з пупковидним вдавленням по центру пухирця. Шкіра обличчя та кінцівок різко набрякла. Гнійний кон'юнктивіт. При аускультації: в легенях жорстке дихання. Тони серця приглушені. Живіт м'який, болісний під час пальпації в нижніх відділах. Печінка +3 см. Пальпується край селезінки. Випорожнення 2 рази на добу з домішками крові. Сеча мутна, з червонуватим відтінком. На який термін встановлюється обов'язкове медичне спостереження за контактними особами?

- A. На 21 день
- B. На 5 днів
- C. На 10 днів
- D. Медичне спостереження не встановлюється
- E. На 14 днів

**121.** Вагітна 40-ка років в терміні 37 тижнів скаржиться на різкий головний біль, зниження зору, біль в епігастрії, нудоту. АТ на обох руках 190/120 мм рт.ст. В сечі білок 5 г/л. Раптово у вагітної з'явився акроціаноз, розлад дихання. Які реанімаційні заходи необхідно провести вагітній негайно?

- A. Штучна вентиляція легень
- B. Призначити протисудомні препарати
- C. Призначити сечогінні препарати
- D. Седативна терапія
- E. Гіпотензивна терапія

**122.** Хворий 42-х років захворів гостро: підвищення температури тіла до 39°C, головний та м'язовий біль. На 5-й день захворювання: обличчя гіперемоване, "кролячі очі"; на бічних поверхнях грудної клітки рясний поліморфний розеольозно-петехіальний висип. Тони серця глухі, Рс- 120/хв., АТ- 110/70 мм рт.ст. Язик сухий, обкладений білим нальотом з відбитками зубів. Гепатоспленомегалія. Який найбільш імовірний діагноз?

- A. Висипний тиф
- B. Черевний тиф
- C. Менінгококцемія
- D. Лептоспіроз
- E. Грип

**123.** Хвора на варикозну хворобу нижніх кінцівок впала. Виникла сильна кровотеча із варикозно розширеного вузла в середній третині лівої гомілки. Як зупинити кровотечу на догоспітальному етапі?

- A. Накласти стискаючу пов'язку на місце ушкодження
- B. Накласти джгут на місце ушкодження
- C. Накласти джгут вище місця ушкодження
- D. Накласти джгут нижче місця ушкодження
- E. Накласти стискаючу пов'язку вище місця ушкодження

**124.** У хворого 26-ти років після ДТП виявлено відкриті переломи обох гомілок в середній третині та закриту травму грудної клітки з пошкодженням легені й напруженим пневмотораксом. Яка першочергова тактика?

- A. Екстрена торакотомія
- B. Консервативне лікування, спостереження
- C. Дренування плевральної порожнини
- D. Проведення штучної вентиляції легень
- E. Інтубація трахеї

**125.** У пологовий будинок доставлена першовагітна 20-ти років з Rh(-) фактором у терміні вагітності 14 тижнів зі скаргами на ниючий біль у низу живота, значні кров'янисті виділення з статевих шляхів із згустками, що з'явилися після ДТП. При дообстеженні встановлено повний аборт. З метою профілактики Rh-імунізації в якій дозі слід ввести анти-Rh(D) імуноглобулін і за який час?

- A. 300 мкг, до 48 годин
- B. 120 мкг, до 70 годин
- C. 150 мкг, до 48 годин
- D. 300 мкг, до 70 годин
- E. 75 мкг, до 70 годин

**126.** Народилась недоношена дитина, гестаційний вік 32 тижні, з вагою 1700 г, рівень глюкози крові становить 2,1 ммоль/л. У дитини відмічається порушення стану, судомна готовність. Виберіть першочергову допомогу для дитини:

- A.** 10% розчин глюкози, 2 мл/кг
- B.** Фенобарбітал, 20 мг/кг
- C.** 25% розчин  $MgSO_4$ , 1мл/кг
- D.** 5% розчин глюкози, 4 мл/кг
- E.** 0,9% розчин натрію хлориду, 10 мл/кг

**127.** До хірургічного відділення поступив потерпілий 37-ми років з великою розчавленою раною лівого стегна, через 4 години після травми. Що є першочерговою умовою успішної профілактики газової гангрену у потерпілого?

- A.** Видалення нежиттєздатних тканин та своєчасна хірургічна обробка рани
- B.** Введення специфічної сироватки 3 000 ОД
- C.** Введення специфічної сироватки 30 000 ОД
- D.** Інфільтрація м'яких тканин довкола рани розчином антибіотиків
- E.** Промивання рани розчином перекису водню 6%

**128.** Породілля 23-х років, на другий день після пологів відчула наростаючий біль в правій нозі, важкість. Об'єктивно: стан хворої середньої важкості.  $Ps$ - 100/хв., температура -  $37,3^{\circ}C$ , тони серця приглушені, ритм синусовий, в легенях дихання везикулярне, 18-20/хв. Ліва нога на всьому протязі набрякла, синюшна, порівняно з правою температура знижена. Пульсація артерій лівої ноги на всьому протязі пальпується, ослаблена. Який найбільш імовірний діагноз?

- A.** Гострий клубово-стеговий флеботромбоз
- B.** Тромбоемболія стегової артерії
- C.** Тромбофлебіт глибоких вен правої нижньої кінцівки, післяпологовий сепсис
- D.** Тромбоемболія клубової артерії
- E.** Гострий тромбофлебіт вен правої нижньої кінцівки

**129.** При проведенні закритого масажу серця людини 76-ти років, що знаходиться у стані клінічної смерті, необхідно здійснювати компресії з частотою:

- A.** Не менше 100 на 1 хвилину
- B.** Не менше 60 на 1 хвилину
- C.** Не менше 80 на 1 хвилину
- D.** Не менше 40 на 1 хвилину
- E.** Не менше 120 на 1 хвилину

**130.** Хворий 42-х років, співробітник гаражу, доставлений у лікарню у стані коми III ступеня. Об'єктивно: клонічні судоми, безконтрольне сечовиділення, дихання Чейн-Стокса, тахікардія, гіперемія обличчя та слизових оболонок. Який вид отруєння має

місце?

- A.** Чадним газом
- B.** Випарами бензину
- C.** Тетраетилсвинцем
- D.** Парами ртуті
- E.** Аміаком

**131.** Хворий у важкому стані. У хворого розвинувся пронос (рідкі випорожнення до 20 разів на добу кількістю 5-6 літрів), загальна слабкість, запаморочення. Останню добу приєдналось блювання "фонтаном", сечовипускання припинилось. Об'єктивно: пацієнт загальмований, на питання відповідає мляво. Риси обличчя загострені. Шкіра бліда, має мармуровий малюнок, тургор знижений. Язик сухий. Температура тіла -  $35,9^{\circ}C$ ,  $AT$ - 80/40 мм рт.ст. Серцеві тони ритмічні, приглушені,  $ЧСС$ - 110/хв., судоми м'язів кінцівок. Живіт м'який. Важкий стан пацієнта обумовлює:

- A.** Гіповолемічний шок
- B.** Кардіогенний шок
- C.** Гостра затримка сечі
- D.** Тромбоз мезентеріальних судин
- E.** Гостре запалення очеревини

**132.** Хворий 74-х років лікувався в хірургічному стаціонарі з приводу тромбофлебіту судин нижніх кінцівок. Одержував антикоагулянтну терапію. Оразу після лікування потрапив в ДТП. У хворого виникла масивна артеріальна кровотеча в ділянці правого стегна. Бригада швидкої медичної допомоги, яка прибула на місце події, діагностувала геморагічний шок. Раптово хворий втрапив свідомість. На кардіомоніторі - асистолія. Які особливості проведення реанімаційних заходів в даному випадку?

- A.** Накласти джгут вище ділянки кровотечі та розпочати комплекс серцево-легеневої реанімації
- B.** Розпочати комплекс серцево-легеневої реанімації
- C.** Накласти асептичну пов'язку та розпочати комплекс серцево-легеневої реанімації
- D.** Нанести прекардіальний удар
- E.** Виконати електричну дефібриляцію

**133.** Жінка 27-ми років, що страждає на цукровий діабет впродовж 9-ти років, доставлена в відділення інтенсивної терапії на 24 тижні вагітності непритомною. Із рота - різкий запах ацетону, дихання шумне, шкіра суха, тонус очних яблук і м'язів знижений.  $Ps$ - 142/хв.,  $AT$ - 60/25 мм рт.ст. Який найбільш імовірний діагноз?

- A.** Кетонемічна кома
- B.** Лактатацидемічна кома
- C.** Гіпоглікемічна кома
- D.** Гіперосмолярна кома
- E.** Печінкова кома

**134.** Солдат був в осередку ураження отруйною речовиною. Уражений евакуйований,

введено 5 мл 0,1% розчину атропіну протягом короткого часу. Скаржитись на: загальну слабкість, спрагу, сухість у роті, охриплість голосу. Збуджений, поведінка агресивна. Шкіра обличчя гіперемована, зіниці розширені, D=S=6 мм. В легенях жорстке дихання, хрипів немає. Ps- 120/хв., АТ- 140/90 мм рт.ст., перистальтика ослаблена. Що могло б спричинити описану картину?

- А. Атропінізація організму
- В. Ураження заринном
- С. Ураження дифосгеном
- Д. Ураження зоманом
- Е. Передозування реактиваторів холінергіки

135. Вагітна 19-ти років в терміні 30 тижнів поскаржилася на головний біль, порушення зору, блювання з домішками крові. Стан важкий, АТ- 160/100 мм рт.ст., склери жовтушні, підшкірні крововиливи, набряки нижніх кінцівок, сеча геморагічного кольору. В крові: тромбоцитопенія. Який найбільш імовірний діагноз?

- А. HELP синдром
- В. ДВЗ-синдром
- С. Еклампсія
- Д. Хвороба Боткіна
- Е. Гепатоз вагітних

136. Лікар швидкої допомоги, приїхавши на місце ДТП, діагностував закритий перелом правого стегна в середній третині. Яким повинен бути обсяг допомоги?

- А. Знеболення, іммобілізація шиною Дітерікса, інфузійна терапія
- В. Іммобілізація трьома шинами Крамера до пахвинної ділянки
- С. Іммобілізація трьома шинами Крамера до кульшового суглоба
- Д. Знеболення введенням в місце перелому 1% р-ну новокаїну, іммобілізація шиною Дітерікса, внутрішньовенне введення розчинів
- Е. Знеболення наркотичними препаратами, фіксація пошкодженої кінцівки до здорової

137. Роділля, 40 тижнів, в кінці 1-го періоду пологів переведена на стіл для пологів. Після того, як вона лягла в горизонтальне положення на спину, обличчя її зблідло, вона вкрилася холодним потом і втратила свідомість. АТ- 60/40 мм рт.ст., Ps- 132/хв. Яке ускладнення виникло?

- А. Синдром стиснення нижньої порожнистої вени
- В. Тромбоемболія легеневої артерії
- С. Відшарування плаценти
- Д. Розрив матки
- Е. Внутрішня кровотеча

138. Жінка 28-ми років звернулася в інфекційний стаціонар на 3-й день захворювання зі скаргами на підвищення температури до 39°C, болі в горлі, набряк у ділянці шиї. Об'єктивно: загальний стан середньої

тяжкості. Шкірні покриви бліді, чисті. Слизова ротоглотки гіперемійована з ціанотичним відтінком. Мигдалики збільшені до II ступеня, вкриті сіруватим нальотом, який важко знімається, переходить на м'яке піднебіння, язичок. Пальпуються підщелепні лімфовузли, набряк м'яких тканин до середини шиї. Для якого захворювання характерна така клінічна картина?

- А. Дифтерія мигдаликів, поширена, плівчата форма
- В. Гострий лакунарний тонзиліт
- С. Ангіна Сімановського-Венсана
- Д. Інфекційний моноклеоз
- Е. Епідемічний паротит

139. Під час оборонного бою в медичну частину полку стали евакуювати поранених різних форм важкості та характеру уражень. Чим повинні користуватись медичні працівники для позначення характеру ізоляції, місця надання допомоги, етапності та черги евакуації потерпілих?

- А. Сортувальні марки
- В. Усна домовленість
- С. Розміщення постраждалих біля місць надання допомоги
- Д. Сортування не проводиться
- Е. Постраждалим надається повна допомога в порядку їх надходження

140. Розвідкою було докладено про імовірну загрозу застосування супротивником радіаційної зброї. Який засіб з аптечки індивідуальної необхідно використати для профілактики променевого ураження особового складу військових?

- А. Цистамін
- В. Афін
- С. Сульфодіметоксін
- Д. Тетрацикліну гідрохлорид
- Е. Етаперазин

141. Хлопець 20-ти років під час купання в річці раптово втратив свідомість та зник з поверхні води. Через 2 хвилини був доставлений до берега своїми однолітками. Об'єктивно: непритомний, шкіра вираженого фіолетово-синього кольору, велика кількість пінистих виділень з рота та з носа, дихання відсутнє, пульс на сонних артеріях не визначається. З чого потрібно починати комплекс СЛР?

- А. Очистити верхні дихальні шляхи
- В. ШВЛ
- С. Непрямий масаж серця
- Д. Прекардіальний удар
- Е. Не проводити СЛР

142. У новонародженої дитини, яка народилася в асфіксії помірного ступеня, після тактильної стимуляції шкіри вздовж хребта спонтанне дихання не з'явилося. Які подальші дії у пологовому залі треба виконати?

- A.** Почати штучну вентиляцію легень за допомогою мішка і маски
- B.** Похлопати по п'ятах
- C.** Зрошування холодною водою
- D.** Поплескування по підосві
- E.** Повторити погладження вздовж хребта

**143.** Після аварії на хімічному підприємстві рятувальники знайшли постраждалого, який скаржиться на головний біль, відчуття стиснення в грудній клітці, нудоту, часте блювання. На одязі й шкірі виявлено невідому хімічну речовину. Який об'єм медичної допомоги потрібно негайно надати постраждалому?

- A.** Надіти протигаз, винести постраждалого із осередку ураження, провести часткову санітарну обробку уражених ділянок шкіри
- B.** Провести часткову санітарну обробку, увести антидот, підготувати постраждалого до евакуації
- C.** Зняти забруднений одяг, провести повну санітарну обробку, накласти стерильні пов'язки
- D.** Накласти стерильні пов'язки на уражені ділянки шкіри, увести антидот
- E.** Надіти протигаз, увести антидот, підготувати постраждалого до евакуації

**144.** Роділля у першому періоді своєчасних пологів під час проведення внутрішнього акушерського дослідження поскаржилася на слабкість, шум в вухах, запаморочення, і раптово втратила свідомість. В першу чергу потрібно:

- A.** Повернути жінку на лівий бік
- B.** Посадити
- C.** Забезпечити доступ свіжого повітря
- D.** Підняти нижні кінцівки
- E.** Піднести розчин аміаку на ватному тампоні

**145.** У вагітної під час стрімких пологів з'явилися почуття задиху, ціаноз, падіння артеріального тиску. Через деякий час кров, що надходила з піхви, перестала згортатися. Який найбільш імовірний діагноз?

- A.** Емболія навколоплідними водами
- B.** Серцева недостатність
- C.** Бронхіальна астма
- D.** Гіпотонічна маткова кровотеча
- E.** Анафілактичний шок

**146.** Необхідно провести електричну дефібриляцію дитині з фібриляцією шлуночків. Маса тіла становить близько 10 кг. Оберіть вірну потужність розряду для першої дефібриляції:

- A.** 20 Дж
- B.** 4 Дж
- C.** 40 Дж
- D.** 5 Дж/кг
- E.** 80 Дж

**147.** Хворий 83-х років, що перебуває в палаті інтенсивної терапії з приводу загострення ішемічної хвороби серця, раптом втратив свідомість. Зафіксовано клінічну смерть. Вкажіть цільові значення сатурації киснем артеріальної крові (SpO<sub>2</sub>) постраждалого після відновлення спонтанного кровообігу:

- A.** 96-98%
- B.** 100%
- C.** 85%
- D.** 86-90%
- E.** 91-93%

**148.** У хворого похилого віку діагностовано клінічну смерть. Почато реанімаційні заходи. Під час виконання непрямого масажу серця лікар відчув характерних хруст, резистентність грудної клітки істотно зменшилась. Яка подальша тактика лікаря?

- A.** Продовження реанімації, непрямого масажу серця
- B.** Припинення реанімаційних заходів
- C.** Поворот хворого на бік
- D.** Перекладання хворого на м'яку поверхню
- E.** Продовження тільки штучного дихання

**149.** У хворі 47-ми років 3 дні тому з'явилися помірний біль у горлі, кашель, захриплість голосу, температура - 37,8°C, поступово наросла інспіраторна задишка, кашель став афонічним. Об'єктивно: стан важкий, неспокійна, шкіра бліда з ціанотичним відтінком. В акті дихання бере участь допоміжна мускулатура. На мигдаликах, з розповсюдженням на піднебінні дужки, нальоти сірувато-білого кольору. Яку терапію слід призначити?

- A.** ШВЛ, специфічна сироватка, антибіотики
- B.** Специфічна сироватка, антибіотики
- C.** Глюкокортикостероїди, антибіотики
- D.** Селективні  $\beta_2$ -адреноміметики, специфічна сироватка
- E.** ГБО, специфічна сироватка

**150.** У хворі 56-ти років, яка знаходиться на лікуванні в терапевтичному відділенні з приводу хронічного бронхіту, раптово з'явився різкий біль у лівій половині грудної клітки, задишка, біль у ділянці серця, серцебиття, сухий надсадний кашель. Об'єктивно: виражений акроціаноз, розширення міжреберних проміжків та різке обмеження дихальної екскурсії. Перкуторно - зліва тимпаніт. Аускультативно - різке ослаблення дихання. Яку невідкладну допомогу слід надати хворій?

- A.** Пункція плевральної порожнини
- B.** Введення еуфіліну
- C.** Введення анальгетиків
- D.** Забезпечити доступ кисню
- E.** Терміново транспортувати до відділення торакальної хірургії

**151.** У хворого періодично виникають напади клонічних судом у лівій руці, які іноді розповсюджуються на ліву половину обличчя. Напад триває 5 хвилин, після чого відмічається слабкість у лівій руці, яка поступово зникає впродовж 2-3 годин. Який варіант судомного синдрому наведено?

- A.** Напад Джексонівської епілепсії
- B.** Напад скроневої епілепсії
- C.** Генералізований епілептичний напад
- D.** Напад Кожевниковської епілепсії
- E.** Малий епілептичний напад

**152.** На МПП доставлений сержант. Знаходився у групі солдат з ознаками променевої хвороби. Скарги на головний біль, нудоту. Боєць збуджений, тривожний, вимагає повного обстеження для підтвердження ураження іонізуючим опроміненням, стан задовільний, у присутності лікаря з'являються гикавка та позиви на блювання, посилюється збудження, вираз страждання на обличчі, хитка хода. Який попередній діагноз?

- A.** Істерична реакція
- B.** Гостра променева хвороба I ступеня
- C.** Струс головного мозку
- D.** Алкогольне сп'яніння
- E.** Інтоксикація наркотичними речовинами

**153.** Під час проведення бойових дій містечко Н. піддалося масивному обстрілу установками "Град". При масовому поступленні з території обстрілу поранених і хворих до медичної роти бригади, у сортувально-евакуаційному відділенні було проведено евакуаційно-транспортне медичне сортування. Які ще види медичного сортування повинні бути проведені в медичній роті бригади?

- A.** Внутрішньопунктове
- B.** Спеціалізоване
- C.** Кваліфіковане
- D.** Діагностичне, прогностичне
- E.** Вибіркове

**154.** Після опромінення до госпіталю доставлений молодий чоловік 26-ти років. Показник індивідуального дозиметра 5 Гр. Скарги на різку загальну слабкість, біль голови, нудоту, повторне блювання. Об'єктивно: на шкірі обличчя еритема, Ps-100/хв., АТ- 90/60 мм рт.ст., блювання продовжується. В якому клінічному періоді гострої променевої хвороби знаходиться хворий?

- A.** Період первинної реакції
- B.** Період вторинної реакції
- C.** Період розпалу
- D.** Період виражених клінічних проявів
- E.** Період запалення

**155.** У хворого 27-ми років через 1 годину після ураження отруйною речовиною розвинулася наступна симптоматика: тривалий кашель з виділенням слизу, утруднене дихання внаслідок бронхоспазму. Яка отруйна речовина може викликати дану симптоматику?

- A.** Фосген
- B.** Зарин
- C.** Адамсит
- D.** Дибензосазепін
- E.** Оксид вуглецю

**156.** Хворого 37-ми років було поранено ключичим предметом в плече. Об'єктивно: на медіальній поверхні у верхній третині правого плеча є глибока різана рана з пульсуючою струйною кровотечею. Пульсація на *a. radialis* відсутня. Визначте обсяг надання першої медичної допомоги:

- A.** Накладання джгута проксимальніше рівня кровотечі
- B.** Накладання стискаючої пов'язки
- C.** Накладання джгута дистальніше рівня кровотечі
- D.** Холод на місце кровотечі
- E.** Введення гемостатичних препаратів

**157.** До терапевтичного відділення надійшов чоловік 30-ти років зі скаргами на зниження гостроти зору, неприємні відчуття в ділянці перенісся. Одночасно з'явилися нежить з рясними рідкими виділеннями, слинотеча, стиснення у грудній клітці, утруднення дихання, кашель. Об'єктивно: різке звуження зіниць, відсутність зіничних реакцій на світло. Ps- 100/хв. Діагностовано отруєння ФОС. Який лікувальний засіб першочерговий в цьому випадку?

- A.** Атропін
- B.** Розчин левоміцетину
- C.** Супрастин
- D.** Адреналін
- E.** Преднізолон

**158.** Під час обстрілу в зоні бойових дій, у солдата з'явилися наступні симптоми: став тривожним, надмірно метушливим, гіперактивним, не виконував накази командира, неадекватно реагував на навколишніх. Впродовж двох годин стан покращився, симптоми стали менш вираженими, пам'ять на події, що відбувались, частково втрачена. Який найбільш імовірний діагноз?

- A.** Гостра реакція на стрес
- B.** Розлад адаптації
- C.** Посттравматичний стресовий розлад
- D.** Гострий поліморфний психотичний розлад
- E.** Контузія

**159.** У постраждалого з переламом стегнової кістки на 3-ю добу після травми раптово погіршився стан: втрата свідомості, збудження, задишка, ціаноз шкіри. Який найбільш імовірний діагноз?

- A.** Жирова емболія легеневої артерії
- B.** Напружений пневмоторакс
- C.** Гостра крововтрата
- D.** Септичний шок
- E.** Гангрена кінцівки

**160.** Пацієнт 42-х років, оглянутий лікарем-психіатром, перебуває в стані оглушення, що періодично змінюється тривогою, відчаєм, афективними спалахами, гіперактивністю. На запитання не реагує. Відомо, що стан виник через декілька хвилин після бойових дій та триває 2 години. Який імовірний діагноз?

- A.** Гостра реакція на стрес
- B.** Конверсійна реакція
- C.** Іпохондричний невроз
- D.** Параноїдна реакція
- E.** Тривожна реакція

**161.** Лейтенант під час приземлення з парашутом відчув гострий біль в правому гомілково-ступневому суглобі. Через 2 години дійшов до медичного пункту батальйону. Об'єктивно: виражений набряк тканин правого гомілково-ступневого суглоба, особливо в ділянці зовнішньої кісточки. Активні рухи в правому гомілково-ступневому суглобі обмежені, пасивні - різко болючі. Під час пальпації гострий біль в ділянці зовнішньої кісточки. Який об'єм допомоги?

- A.** Знеболювання, транспортна іммобілізація, транспортування на етап кваліфікованої допомоги
- B.** Транспортна іммобілізація, транспортування в лікувальний заклад
- C.** Знеболювання, транспортування в лікувальний заклад
- D.** Іммобілізація, транспортування в лікувальний заклад
- E.** Іммобілізація, транспортування на етап спеціалізованої медичної допомоги

**162.** Хворий 18-ти років, скаржить на слабкість, мерехтіння в очах, запаморочення, випорожнення темного кольору. Виразкового анамнезу немає. Об'єктивно: шкіра та слизові оболонки бліді, Рс- 112/хв., АТ- 90/60 мм рт.ст. У крові: Нб- 86 г/л. Яка тактика лікаря?

- A.** Термінова госпіталізація в хірургічний стаціонар
- B.** Призначення дієти Мейленграхта
- C.** Госпіталізація в гастроентерологічне відділення
- D.** Консервативна терапія в амбулаторних умовах
- E.** Спостереження за хворим в умовах поліклініки

**163.** Пацієнт 74-х років протягом останніх 5-ти років страждає на доброякісну гіперплазію простати. 4 доби тому, після вживання алкоголю, виникла гостра затримка сечовипускання. На догоспітальному етапі двічі на добу катетеризували сечовий міхур металевим катетером. Під час огляду: придаток правого яєчка збільшений, ущільнений, болючий, є гнійні виділення з уретри. Який вид невідкладної допомоги слід обрати?

- A.** Епіцистостомія в ургентному порядку
- B.** Мікрохвильова термотерапія простати
- C.** Встановлення інтрапростатичного стента
- D.** Встановлення постійного уретрального катетера
- E.** Трансуретральна резекція

**164.** Хвора 52-х років в кардіологічному відділенні на фоні підвищення добової дози дигоксину стала тривожною, збудженою, казала, що знаходиться вдома, "бачить" навколо себе багато мишей, намагалася їх по виганяти і вимагала від дочки, яка, начебто, була присутня, щоб та їй допомагала. Правильно називала своє ім'я та вік. В анамнезі психічних розладів не спостерігалось. Який найбільш імовірний діагноз?

- A.** Інтотоксикаційний делірій
- B.** Пізній дебют шизофренії
- C.** Сенильний делірій
- D.** Хвороба Альцгеймера
- E.** Продуктивні сутінки

**165.** Хворий 35-ти років, з чисельними абсцедуючими фурункулами. Через 2 години після введення цефтріаксону у хворого знизився артеріальний тиск до 70/40 мм рт.ст., тахікардія до 100/хв., ЧД- 22/хв. Яке ускладнення виникло у хворого?

- A.** Інфекційно-токсичний шок
- B.** Кровотеча з сальникової сумки
- C.** Артеріальна гіпотонія
- D.** Респіраторний дистрес-синдром
- E.** Тромбоемболія легеневої артерії

**166.** У хворій 52-х років з наявним трансфузіологічним анамнезом одразу після початку внутрішньовенного введення свіжозамороженої плазми виникли непродуктивний кашель, бронхоспазм, задуха, нудота, болі у животі, гіпотонія, після чого наступила втрата свідомості. Які найбільш правильні лікувальні заходи?

**А.** Негайна зупинка інфузії, в/в введення адреналіну, преднізолону, еуфіліну, інгаляція кисню

**В.** Джгут вище місця введення, обколювання розчином адреналіну, гідрокортизон в/в

**С.** В/в введення еуфіліну, гідрокортизону, інфузійна терапія, інгаляція кисню

**Д.** Негайна зупинка інфузії, інтубація трахеї, ШВЛ

**Е.** Продовження інфузії, введення адрено-стимуляторів, глюкокортикостероїдів

**167.** Хвора 19-ти років збуджена, поведінка неадекватна, свідомість сплутана. В анамнезі - цукровий діабет типу 1 впродовж 3-х років. Отримує інсулінотерапію 60 ОД/добу. Об'єктивно: шкіра волога, холодна на дотик, гіперрефлексія, зіниці розширені, менінгеальних симптомів немає. Рс- 88/хв., АТ- 140/90 мм рт.ст. Глікемія - 2,3 ммоль/л, аглюкозурія. Який найбільш імовірний діагноз?

**А.** Гіпоглікемічна кома

**В.** Кетоацидотична кома

**С.** Гіперосмолярна кома

**Д.** Молочнокисла кома

**Е.** Гостре порушення мозкового кровообігу

**168.** Бригадою ЕМД оглянуто постраждалого в результаті ДТП 40-ка років: травматичне пошкодження верхньої щелепи, пульс на сонній артерії відсутній, екскурсії грудної клітки немає. Прийнято рішення про проведення СЛР. Який спосіб ШВЛ доцільно використати в даному випадку?

**А.** ШВЛ "рот до носа"

**В.** ШВЛ "одночасно і до рота, і до носа"

**С.** ШВЛ "рот до рота"

**Д.** ШВЛ за Сільвестром

**Е.** ШВЛ за Холдером-Нільсеном

**169.** Чоловік 44-х років під час роботи на городі в спекотний день відчув головний біль, запаморочення, нудоту, шум у вухах, порушився зір. Об'єктивно: шкіра обличчя гіперемована, температура - 39°C, дихання часте, Рс- 110/хв., АТ- 110/70 мм рт.ст. Який діагноз найбільш імовірний?

**А.** Тепловий удар середньої важкості

**В.** Вегетативний криз

**С.** Гостре респіраторне захворювання

**Д.** Мігрень

**Е.** Колапс

**170.** Чоловік 57-ми років після навантаження відчув різко виражену задуху, страх смерті. Об'єктивно: дихання клопочуче на відстані, кашель з рожевою піною. Шкіра холодна, волога, акроціаноз, над легеньми дрібнопухирчасті хрипи. АТ- 100/70 мм рт.ст., Рс- 100/хв., ниткоподібний. Яке ускладнення розвинулось?

**А.** набряк легень

**В.** Гостра ниркова недостатність

**С.** Напад бронхіальної астми

**Д.** Інфаркт мозку

**Е.** Крупозна пневмонія

**171.** Чоловік 69-ти років скаржиться на головний біль та різке погіршення зору на ліве око. Лікарем швидкої медичної допомоги при огляді визначено: у свідомості, АТ- 170/100 мм рт.ст., ЧСС- 100/хв. Менінгеальні симптоми, парези, розлади чутливості та інші чіткі неврологічні розлади відсутні. Визначте подальшу тактику ведення хворого:

**А.** Госпіталізація у неврологічне відділення

**В.** Госпіталізація в офтальмологічне відділення

**С.** Призначення консультації невролога

**Д.** Призначення консультації окуліста

**Е.** Призначення консультації психіатра

**172.** Пацієнту 65-ти років, який хворіє на облітеруючий атеросклероз судин нижніх кінцівок, виконали операцію - ампутація ноги на рівні 1/3 стегна. В зв'язку з вираженим больовим синдромом в післяопераційному періоді хворому тричі вводився омнопон. Які ускладнення можуть виникнути у хворого в зв'язку з використанням великих доз наркотичних анальгетиків?

**А.** Зупинка дихання

**В.** Зупинка серця

**С.** Гостра печінкова недостатність

**Д.** Фібриляція шлуночків серця

**Е.** Гостра ниркова недостатність

**173.** Чоловіку на ліву ногу впала балка. При обстеженні виявлені набряк, гематома, деформація і патологічна рухливість в середній третині лівого стегна. Яка шина забезпечить оптимальну транспортну іммобілізацію?

**А.** Шина Дітерікса

**В.** Шина Еланського

**С.** Шина Крамера

**Д.** Шина Чижова

**Е.** Шина Дельбе

**174.** Жінка 25-ти років скаржиться на плаксивість, різкі зміни настрою, прискорене серцебиття, що зв'язує з втотою - місяць тому народила близнюків. З ранку відчула "зупинки" серцевої діяльності. При огляді з боку внутрішніх органів патології не встановлено. АТ- 130/70 мм рт.ст., ЧСС- 115/хв., часті екстрасистоли, ЧДР- 17/хв. Щитоподібна залоза збільшена до другого ступеня, безболісна. Який найбільш імовірний попередній діагноз?

**А.** Післяпологовий тиреоїдит, гіпертиреоз

**В.** Післяпологовий тиреоїдит, гіпотиреоз

**С.** Гострий вірусний тиреоїдит, гіпертиреоз

**Д.** Підгострий вірусний тиреоїдит, гіпертиреоз

**Е.** Гострий вірусний тиреоїдит, гіпотиреоз

**175.** У дитини 3-х років, яка знаходиться у стаціонарі, на фоні гострої респіраторної інфекції 3 рази було блювання, непокоїть гострий біль у животі. Температура тіла - 38,5°C. Шкіра бліда, суха. Дихання глибоке, ЧСС- 130/хв. Цукор крові - 4,0 ммоль/л. Який з діагнозів найбільш імовірний?

- A.** Ацетонемічний стан
- B.** Цукровий діабет
- C.** Гострий апендицит
- D.** Гострий гастроентерит
- E.** Діабетична кома

**176.** Відразу після народження немовля нерухоме, сине і не дихає. Відповіді на тактильну стимуляцію немає, ЧСС становить 40/хв. Який із перерахованих заходів найімовірніше відновить нормальний спонтанний серцевий ритм?

- A.** Штучна вентиляція легень
- B.** Введення адреналіну
- C.** Непрямий масаж серця
- D.** Введення атропіну
- E.** Додаткова тактильна стимуляція

**177.** В приймальне відділення звернулися батьки з хлопчиком 8-ми років після укусу бджоли. Об'єктивно: виражений набряк у ділянці верхньої щелепи з обох боків, верхньої губи, гіперемія і свербіж. Який найбільш імовірний діагноз?

- A.** Набряк Квінке
- B.** Атопічний дерматит
- C.** Кропив'янка
- D.** Анафілактичний шок
- E.** Стрептодермія

**178.** Ви надаєте допомогу постраждалій дитині з електротравмою. Постраждалий непритомний, тримається за електричний провід. З чого необхідно починати надавати допомогу?

- A.** Звільнити постраждалого від дії електричного струму
- B.** Провести непрямий масаж серця
- C.** Провести ШВЛ
- D.** Дати понюхати нашатирний спирт
- E.** Викликати швидку допомогу

**179.** У літньої людини 72-х років під час коронарографії та стентування вінцевих артерій з приводу ішемічної хвороби серця на кардіомоніторі відмічена фібриляція шлуночків. Що первинно необхідно провести хворому?

- A.** Дефібриляція
- B.** Інтубація трахеї
- C.** Кава-катетеризація
- D.** Зондування шлунка
- E.** Катетеризація сечового міхура

**180.** Перша медична допомога (само- та взаємодопомога) при радіаційних ураженнях передбачає усунення або послаблення

початкових ознак променевої хвороби. З цією метою особовий склад Збройних Сил безпосередньо після вибуху для профілактики первинної реакції бере з індивідуальної аптечки (одну таблетку):

- A.** Етаперазин
- B.** Цистамін
- C.** Будаксим
- D.** Вібрацин
- E.** Доксцикліну гідрохлорид

**181.** В ході бойових дій боець отримав вогнепальне поранення черевної стінки. На полі бою була надана домедична допомога. При надходженні пораненого до мобільного госпіталю виявлені ознаки внутрішньочеревної кровотечі. До якої сортувально-евакуаційної групи необхідно віднести цього постраждалого?

- A.** Першої
- B.** Другої
- C.** Третьої
- D.** Четвертої
- E.** П'ятої

**182.** Військовий під час мінометного обстрілу був засипаний землею до грудей на 6 годин. По латеральній поверхні правого стегна та в районі кульшового суглоба щільна припухлість, зниження чутливості шкіри. Діагностовано синдром тривалого стиснення. Яку інфузійну рідину доцільно призначити для профілактики ниркової недостатності?

- A.** 4% розчин натрію бікарбонату
- B.** 10% розчин натрію хлориду
- C.** 0,45% розчин натрію хлориду
- D.** 5% розчин глюкози
- E.** 10% розчин кальцію хлориду

**183.** У військовослужбовця в зоні бойових дій має місце вивих великого пальця лівої руки. До якої сортувальної категорії з її візуальним позначенням буде віднесений потерпілий?

- A.** III (зелений колір)
- B.** I (червоний колір)
- C.** II (жовтий колір)
- D.** IV (темно-фіолетовий колір)
- E.** V (синій колір)

**184.** Під час робочої зміни на молочноконсервному комбінаті виникла аварія холодної установки з потраплянням в атмосферу приміщення парів аміаку. 16 робітників скаржаться на захриплість голосу, за грудиною біль, кашель з кров'янистим харкотинням. Об'єктивно: ціаноз, субіктеричність склер. У крові: метгемоглобінемія. Які правильні дії при наданні допомоги постраждалим на різних етапах?



**А.** Виведення постраждалих із зони ураження. Оксигенотерапія. Метиленовий синій в/в  
**В.** Виведення постраждалих із зони ураження. Атропін п/ш. Промивання шлунка з активованим вугіллям  
**С.** ШВЛ. Дипіроксим в/м  
**Д.** Виведення постраждалих із зони ураження. Діцінон в/м  
**Е.** Виведення постраждалих із зони ураження. Гаряче питво. Гіпербарична оксигенація

**185.** У хворого 47-ми років під час трансфузії еритроцитарної маси виникли занепокоєння, задишка, біль у попереку. Об'єктивно: почервоніння обличчя, ціаноз, Ps- 112/хв., АТ- 90/60 мм рт.ст., сеча червонуватого кольору. Яка найбільш імовірна причина погіршення стану?

**А.** Переливання несумісної еритромаси  
**В.** Надмірний обсяг інфузії  
**С.** Гостра дихальна недостатність  
**Д.** Гостра серцева недостатність  
**Е.** Гостра надниркова недостатність

**186.** Хворий 70-ти років отримав травму на вулиці. Відчув різкий біль в проксимальному відділі лівого плеча. Вкажіть оптимальний метод транспортної іммобілізації:

**А.** Іммобілізація плеча драбинчатою шиною  
**В.** Іммобілізація плеча шиною Дітерікса  
**С.** Еластична пов'язка  
**Д.** Фіксація руки до тулуба  
**Е.** Вкласти хворого на носі

**187.** Чоловік 54-х років, хворий на ХІХС, був на стаціонарному лікуванні. Раптово знепритомнів, пульсація магістральних артеріальних судин не визначається, дихання відсутнє, мідріаз. Лікар почав закритий масаж серця та ШВЛ. На електрокардіограмі ізолінія. Який варіант зупинки кровообігу?

**А.** Асистолія  
**В.** Фібриляція шлуночків  
**С.** Пароксизмальна тахікардія  
**Д.** Трипотіння передсердя  
**Е.** Електромеханічна дисоціація

**188.** Під час дорожньо-транспортної пригоди постраждала дитина віком 10 років. Через 15 хвилин лікар швидкої допомоги поставив діагноз: відкритий перелом лівої стегнової кістки в нижній третині із зміщенням, артеріо-венозна кровотеча. Травматичний шок II ступеня. Яка невідкладна первинна допомога?

**А.** Зупинка кровотечі  
**В.** Накладання асептичної пов'язки  
**С.** Транспортна іммобілізація  
**Д.** Новокаїнова блокада  
**Е.** Знеболювання

**189.** У дівчинки 3-х років з тетрадою Фалло раптово виник напад, дитина стала неспокійною, підсилилась задишка. Об'єктивно: різкий ціаноз, ослаблений II тон над

легеневою артерією, грубий систолічний шум у третьому-четвертому міжребер'ї зліва, втрачає свідомість, з'являються судоми. Який стан виник у хворої?

**А.** Задишково-ціанотичний криз  
**В.** Пневмоторакс  
**С.** набряк легень  
**Д.** Тромбоемболія легеневої артерії  
**Е.** Колапс

**190.** Хворий 62-х років раптово знепритомнів. Об'єктивно: шкірні покриви бліді, дихання відсутнє, пульс та артеріальний тиск не визначаються. На ЕКГ - фібриляція шлуночків. Тричі була проведена дефібриляція, ефекту немає. Введення якого препарату необхідно розпочати для підвищення ефекту дефібриляції?

**А.** Аміодарон  
**В.** Атропін  
**С.** Добутамін  
**Д.** Дофамін  
**Е.** Урапідил

**191.** До сімейного лікаря звернулась хвора 54-х років, зі скаргами на "стартовий", "блокадний" біль в колінних та кульшових суглобах, рухи обмежені, болючі. Хвора працює кухарем, підвищеного живлення. З анамнезу відомо, що мати хворої теж мала подібні скарги. Який метод діагностики є визначальним для встановлення діагнозу?

**А.** Рентгенографія  
**В.** Артроскопія  
**С.** Загальний аналіз крові  
**Д.** Біохімічне визначення рівня сечовини  
**Е.** Загальний аналіз сечі

**192.** Пацієнту 70-ти років в зв'язку з недостатнім ефектом лікування артеріальної гіпертензії інгібітором АПФ у поєднанні із діуретиком, додатково призначений фізіотенс 0,4 мг/добу. Вночі, після швидкого підведення з ліжка, відчув запаморочення, нудоту, потемніння в очах, серцебиття, похолодання і оніміння кінцівок. АТ- 80/54 мм рт.ст. На ЕКГ ритм синусовий, ЧСС- 108/хв. Після введення мезатону стан пацієнта відносно швидко нормалізувався. Як розцінити цей епізод?

**А.** Ортостатичний колапс  
**В.** Гіповолемічний колапс  
**С.** Гостра серцева недостатність  
**Д.** Кардіогенний шок  
**Е.** Пароксизм суправентрикулярної тахікардії

**193.** У дитини 8-ми місяців раптово виникла обструкція верхніх дихальних шляхів, що спричинена стороннім тілом. Візуально стороннє тіло не видно. Назвіть порядок надання невідкладної допомоги в цьому випадку:

**А.** В позиції "вершника" з головою, що опущена нище тулуба, по спині між лопатками виконати 4 удари проксимальною частиною долоні

**В.** Очистка пальцем верхніх дихальних шляхів

**С.** Натискання на живіт

**Д.** Очистка верхніх дихальних шляхів за допомогою пінцета Меджилла

**Е.** Очистка верхніх дихальних шляхів за допомогою зажима Келлі

**194.** У відділення реанімації бригадою швидкої допомоги доставлена дитина 3-х років у непритомному стані. Під час проведення штучного дихання та непрямого масажу серця на ЕКГ реєструється шлуночкова брадикардія 50/хв. Якому із медикаментозних заходів необхідно надати перевагу?

**А.** Внутрішньовенне ведення атропіну

**В.** Електрична дефібриляція серця

**С.** Внутрішньовенне ведення гідрокарбонату натрію

**Д.** Електрична дефібриляція серця + введення адреналіну

**Е.** Внутрішньовенне введення адреналіну

**195.** Загальний стан доношеної новонародженої дитини середньої тяжкості, що зумовлено асфіксією середнього ступеня важкості. Маса при народженні 3500 г, довжина 54 см. Оцінка за шкалою Апгар на 1 хвилині 4 бали. Після проведення первинної реанімаційної допомоги з'явилося самостійне дихання, ЧСС- 110/хв., акроціаноз. Яка подальша дія лікаря у даній ситуації?

**А.** Додаткова оксигенація

**В.** Інтубація трахеї

**С.** Штучний масаж серця

**Д.** Відсмоктування слизу з верхніх дихальних шляхів

**Е.** Допоміжна вентиляція легенів

**196.** Поранений з травматичною ампутацією правої верхньої кінцівки доставлений з поля бою в мобільний госпіталь у стані шоку. АТ- 50/0 мм рт.ст. На травмованій кінцівці - турнікет. Які першочергові заходи мають бути здійснені на цьому етапі?

**А.** Швидке відновлення ОЦК, адекватне знеболювання

**В.** Внутрішньовенно ввести 1 мл адреналіну. Повторювати кожні 5 хвилин для підтримки адекватного АТ

**С.** Розпочати внутрішньовенну інфузію мезатону і норадреналіну

**Д.** Послабити турнікет. Якщо відновилась кровотеча, то ввести гемостатичні препарати і розпочати інфузію кристаліодів

**Е.** Розпочати краплинну інфузію 0,9% розчину натрію хлориду у межах подвоєної добової потреби в рідині

**197.** Ураженого госпіталізовано до мобільного госпіталю із радіаційно зараженої зони в тяжкому стані зі скаргами на безперервне блювання, пронос, болі в животі. Об'єктивно: гіперемія шкіри обличчя, температура тіла - 38,7°C. ЧСС- 105/хв., АТ- 90/65 мм рт.ст. Діагностовано гостру променеву хворобу. Яка форма гострої променевої хвороби найбільш імовірна?

**А.** Кишкова

**В.** Судинно-токсемічна

**С.** Церебральна

**Д.** Кістково-мозкова

**Е.** Перехідна форма

**198.** В медичну роту бригади надійшов поранений в тяжкому стані. Скарги на болі у животі, нудоту, сухість в роті. Об'єктивно: Рс- 130/хв., АТ- 80/40 мм рт.ст.,  $SpO_2$  - 92%. Язик сухий, обкладений білим нальотом, живіт не бере участі у акті дихання, при пальпації напружений, болісний у всіх відділах, перистальтика поодинокими хвилями. Притуплення у пологих місцях черевної порожнини. Попередній діагноз: внутрішньочеревна кровотеча. В який підрозділ госпіталізувати постраждалого?

**А.** Операційна

**В.** ВРІТ

**С.** Відділення спецобробки

**Д.** Ізолятор

**Е.** Госпітальне відділення

**199.** У військовослужбовця кульове поранення середньої третини правого стегна з гнійно-септичними ускладненнями. При посіві крові виявлено золотистий стафілокок. Додались скарги на болі у серці, задиху, перебої у роботі серця. Стан важкий, шкіра бліда, акроціаноз, температура - 37,8°C, Рс- 106/хв., АТ- 90/70 мм рт.ст. Тони серця ослаблені, екстрасистоли, систолічний шум на верхівці. Набряки нижніх кінцівок. Дихання везикулярне. З чим пов'язано погіршення стану?

**А.** Стафілококовий міокардит

**В.** Ревматизм

**С.** Набряк легень

**Д.** Перикардит

**Е.** Хронічна хвороба нирок

**200.** Пацієнт 25-ти років отримав відкритий перелом обох кісток правої гомілки при вибуху міни. На етапі кваліфікованої медичної допомоги проводиться первинна хірургічна обробка рани. Яка хірургічна маніпуляція категорично заборонена?

**А.** Глухий шов рани

**В.** Широке розсічення рани

**С.** Видалення зруйнованих тканин

**Д.** Видалення сторонніх тіл

**Е.** Проточне дренирування рани

## **НАВЧАЛЬНЕ ВИДАННЯ**

Центр тестування професійної компетентності фахівців з вищою освітою напрямів підготовки “Медицина” і “Фармація”.

**ЗБІРНИК ТЕСТОВИХ ЗАВДАНЬ ДЛЯ СКЛАДАННЯ ЛІЦЕНЗІЙНОГО ІСПИТУ:  
КРОК 3. ЗАГАЛЬНА ЛІКАРСЬКА ПІДГОТОВКА.**

Київ. Центр тестування професійної компетентності фахівців з вищою освітою напрямів підготовки “Медицина” і “Фармація”.  
(Українською та російською мовами).

Підписано до друку 21.09./№264. Формат 60x84 1/8  
Папір офсет. Гарн. Times New Roman Cyr. Друк офсет.  
Ум.друк.арк. 24. Облік.вид.арк. 28.  
Тираж.(999 прим. – укр. мова, 198 прим. – рос. мова).

**Б**  
барвник краситель  
бджола пчела  
безпечний безопасный  
бешиха рожа  
блискавка молния  
блювання рвота  
будівля здание

**В**  
вагітність беременность  
вада порок  
вантажівка грузовик  
вертлюг вертел  
верхівка верхушка  
вживання употребление  
виготовлення изготовление  
викид выброс  
вилуження ошелачивание  
вилучити извлечь  
вимушений вынужденный  
випорожнення испражнения  
виразка язва  
висипний сыпной  
вичікувальний ожидательный  
відкладений отсроченный  
відновитися восстановиться  
відносна густина удельный вес  
відрядження командировка  
відсутній отсутствующий  
відшарування отслойка  
вічко зев  
вогнище очаг  
водень водород  
вологий влажный  
воротар привратник  
врожденний вродженний  
всередину внутрь  
вуглець углерод

**Г**  
гавкаючий лающий  
годинник часы  
годування кормление  
гомілка голень  
гомілковий икроножный  
груднина грудина  
гуртожиток общежитие  
гума резина

**Д**  
ділянка область, участок  
долоня ладонь  
домішка примесь  
допоміжний вспомогательный  
дотик оцупь  
доцільність целесообразность  
драбинчаста лестничная  
дратівливий раздражительный  
дряпання першение

**Ж**  
жовтяниця желтуха  
жорна жернова

**З**  
забій ушиб  
забруднення загрязнение  
загальмований заторможен  
загальний общий  
загрозливий угрожающий  
задушливий удушьяющий  
залізниця железная дорога  
залишковий остаточный  
залоза железа  
замулений заиленный  
занедбаний запущенный  
занурення погружение  
запалий запавший  
запаморочення головокружение  
застосувати применить  
затримка задержка  
затмарений спутанный, помраченний  
захист защита  
зашморг удавка  
збудження возбуждение  
зволочити увлажнить  
згвалтування изнасилование  
згортання свёртывание  
здухвинний подвздошный  
зіниця зрачок  
зір зрение  
злиття слияние  
знеболювання обезболивание

зомління зсліий  
зсідання зскріб  
зупинка

**К**  
калитка кашлюк  
кволий кволий  
кисень кислород  
кінцівка конечность  
кір корь  
ковтання глотание  
комір воротник  
короста чесотка  
крейдяний меловый  
кровотеча кровотечение  
кульшовий тазобедренный

**Л**  
легеня лёгкое  
литковий икроножный  
лихоманка лихорадка  
ліжко койка, кровать  
лісосмуга лесопосадка  
лоно лобок  
лужний щелочной  
лущення шелушение  
ляскати хлопать  
лють злость

**М**  
марення бред  
мармуровість мраморность  
межа граница  
метушитися суетиться  
миготливий мерцательный  
минуший проходящий  
мірошницький мукомельный  
міхур пузырь  
млявий вялый  
м'яз мьшца

**Н**  
набряк отёк  
надання оказание  
надзвичайний чрезвычайный  
надійшов поступил  
надлишок избыток  
надниркова надпочечниковая  
наднирник надпочечник  
назовні кнаружи  
налаштований настроенный  
напад наступ  
напередодні накануне  
невідкладний неотложный  
невідповідність несоответствие  
нежить насморк  
непритомність потеря сознания, обморок  
непрхідність непроходимость  
нестача нехватка  
несумісний несовместимый  
нирка почка  
нориця свиц  
ноші носилки  
нудота тошнота

**О**  
обличчя лицо  
одутлість одутловатость  
ознака признак  
опік ожог  
опір сопротивление  
острах боязнь  
отруйний отравляющий, ядовитый  
оцет уксус  
очеревенний брюшинный

**П**  
пахвинний паховый  
пахвовий подмышечный  
передміхуровий предстательный  
передчасний преждевременный  
пігулка пилюля  
піхва влагалище  
плодоруйнівний плодоразрушающий  
повіки веки  
подразливий раздражающий  
пожежа пожар  
позитивний положительный  
пологи роды  
полум'я пламя  
поранення ранение  
порожнина полость

порушення нарушение  
посмикування подрѓивание  
потилиця затьлок  
потужність мощность  
похлинутися поперхнуться  
поштовх толчок  
правець столбняк  
прибирання уборка  
прибулець пришелец  
пригнічувати угнетать, подавлять  
промежина промежность  
променеий лучевой  
проносне слабительное  
пухирчатка пузырчатка  
пухлина опухоль  
п'ята пятка

**Р**  
раптово внезапно  
рідина жидкость  
рожевий розовый  
розлад расстройство  
рукавичка перчатка  
рух движение  
рясний обильный

**С**  
садно ссадина  
свербіж зуд  
свербіння зудение  
свідок свидетель  
сеча моча  
сечовід мочеточник  
сибірка сибирская язва  
синець синяк  
сироватка сыворотка  
сідниця ягодища  
скарга жалоба  
скроня висок  
смоктати сосать  
спека жара  
спокій покой  
сполука соединение  
споруца сооружение  
стегно бедро  
стравохід пищевод  
стрибок прыжок  
струс сотрясение  
суглоб сустав  
судоми судороги  
суміш смесь

**Т**  
термін термін  
тиждень тиждень  
тиснучий давящий  
тім'ячко рідничок  
тістечко пирожное  
тремтіння дрожание  
тулуб туловище  
тягар бремя

**У**  
уламок отломок  
усуватися устраняться  
уява воображение

**Х**  
харкотиння мокрота  
хвилина хвилинка  
хиткість шаткость  
хребець позвонок

**Ц**  
цівка струйка  
цукор сахар

**Ч**  
чадний угарный  
червоний красний  
червний брюшной  
човноподібно ладьеобразно

**Ш**  
швидкий скорый, быстрый  
шкіра кожа  
шлунок желудок  
шлуночок желудочек  
штучний искусственный

**Щ**  
щелепа челюсть  
щеплення прививка  
щільність плотность  
щур крыса

**Я**  
ядуха удуше  
ясна дёсна