

МІНІСТЕРСТВО ОХОРОНИ ЗДОРОВ'Я УКРАЇНИ

Департамент роботи з персоналом, освіти та науки

Центр тестування професійної компетентності фахівців з вищою освітою
напрямів підготовки “Медицина” і “Фармація”

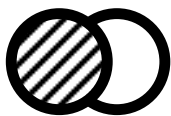
ID студента										Прізвище									

Варіант _____

Збірник тестових завдань для складання ліцензійного іспиту

Крок М

ЛІКУВАЛЬНА СПРАВА



ІНСТРУКЦІЯ

Кожне з пронумерованих запитань або незавершених тверджень у цьому розділі супроводжується відповідями або завершенням твердження. Оберіть ОДНУ відповідь (завершене твердження), яка є НАЙКРАЩОЮ у даному випадку та заمالуйте у бланку відповідей коло, яке містить відповідну латинську літеру.

ББК 54.1я73
УДК 61

Автори тестових завдань: Андреева І.В., Антропова Т.А., Антропова Т.О., Багаткіна О.П., Бачинський О.І., Безуглова В.Г., Білецька А.Г., Бондаренко О.І., Бондарева В.І., Бондарук О.О., Борецька І.О., Борискін С.В., Брицька Н.А., Вікуліна І.Н., Воронін Ю.Г., Галич А.М., Гарко Я.О., Гнилицька О.М., Гольник В.І., Городецька А.В., Грошева О.Ю., Гуз Н.Ф., Гук Г.Ю., Дебенко О.Г., Деревицька В.В., Джаббаров Л.М., Диліна Т.І., Дмитрієв С.О., Дмитрієва І.І., Драчов В.Л., Ефанова С.А., Євстратов М.В., Єрофєєва В.В., Жукович Р.В., Загородня О.В., Зайцева В.П., Захарова С.Т., Зяблова С.В., Іванова С.В., Іванченко Н.О., Ілларіонова О.О., Ілляшенко Л.П., Ілясов С.В., Ісак В.В., Кисла О.В., Кіон О.І., Кірічевська К.В., Кіясова О.Л., Ковальчук В.І., Ком'яті М.А., Корнюшкін С.В., Коротєєва І.В., Кравцов В.В., Краснер П.М., Кулак Т.І., Кухарчук Н.В., Лавровська А.А., Летута Т.І., Лисенко Т.О., Лісовська А.А., Мазур П.Є., Майданевич Н.В., Маловик Л.І., Марчук Д.С., Меланіч О.І., Меля І.О., Мирончук І.А., Мілованова Т.Є., Морозюк І.П., Москаленко Л.М., Мурзіна О.П., Навроцька О.В., Недорез С.В., Нестеренко І.І., Новицька І.О., Овчаренко О.А., Одинець М.В., Оліновська В.Г., Онопрієнко О.Д., Онуфрієнко О.П., Опаріна Т.Н., Пасічник О.В., Плотникова В.Н., Поєдинцева Л.Л., Полоз О.А., Полторацький В.А., Попадюк Т.М., Попова О.В., Попова С.М., Попович І.В., Рачинська І.М., Речка Л.Л., Росада Т.М., Савонік Л.В., Самусь С.О., Свекольнікова А.М., Семенченко В.П., Серєда Л.М., Сисоєнко Б.В., Сич Н.В., Сінюгіна В.О., Сливка О.І., Соколова Н.С., Соловей О.Я., Солодка В.О., Сопова Л.О., Сосновська Г.Л., Стефанчук О.Р., Стецюра В.І., Стоянова Л.П., Суббочева Т.В., Топчинська Н.В., Третяк Т.О., Трофименко А.А., Хвостикова І.М., Чопик О.С., Чуприна О.С., Швець О.А., Шевченко О.Д., Шевчук В.І., Шепель О.З., Шустова Г.П., Якубів К.Ю., Ямчук В.Ф., Яткевич О.Л. та Комітети фахової експертизи.

Рецензенти. Експерти: Василюк В.М., Гарко Я.О., Духонченко І.М., Каднічанський А.Г., Козуб Т.О., Конькова О.М., Кульчикова О.М., Липова О.О., Марчук Д.С., Міщур І.М., Мухіна Т.С., Неділько І.М., Новицька Л.А., Островська О.А., Самойленко В.Б., Сапіжак М.І., Сінюгіна В.О., Тютюнник О.В., Харченко Н.С.

Збірник містить тестові завдання для проведення ліцензійного інтегрованого іспиту “Крок М. Лікувальна справа” та подальшого використання у навчальному процесі.

Для викладачів та студентів вищих медичних навчальних закладів, які здійснюють підготовку фельдшерів.

Затверджено Міністерством охорони здоров'я України як екзаменаційне та навчальне видання на підставі висновків експертів (листи МОЗ України від 12.07.2013 № 08.01-47/994/20707, 16.07.13 № 08.01-47/1016/21061; наказ МОЗ України від 12.12.2013 №1079).

© Copyright

ДЕРЖАВНА ОРГАНІЗАЦІЯ “ЦЕНТР ТЕСТУВАННЯ ПРОФЕСІЙНОЇ КОМПЕТЕНТНОСТІ ФАХІВЦІВ З ВИЩОЮ ОСВІТОЮ НАПРЯМІВ ПІДГОТОВКИ “МЕДИЦИНА” І “ФАРМАЦІЯ” ПРИ МІНІСТЕРСТВІ ОХОРОНИ ЗДОРОВ'Я УКРАЇНИ”.

1. Який рівень нормального вмісту кальцію у сироватці крові потрібен для правильного розвитку кісток?

- A.** 2,25-2,5 ммоль/л
- B.** 1-1,5 ммоль/л
- C.** 1,75-2,0 ммоль/л
- D.** 2,5-2,75 ммоль/л
- E.** 2,75-3,0 ммоль/л

2. Фельдшера ШМД викликали вночі до чоловіка, в якого раптово з'явилась ядуха з утрудненим вдихом, кашель із виділенням рожевого пінистого харкотиння. Пацієнт у положенні ортопное. Дихання шумне. Ps- 100/хв., ритмічний, слабкого наповнення. Над легенями - вологі дрібнопухирчасті хрипи. Виберіть препарат, який необхідно застосувати?

- A.** Лазикс
- B.** Панангін
- C.** Метопролол
- D.** Ессенціале
- E.** Фероплект

3. В лікарню звернувся хворий зі скаргами на біль в ділянці промежини та відхідного каналу, лихоманку. Біль посилюється при рухах та дефекації. Об'єктивно: справа на 3 см від ануса овальної форми червоне випинання, різко болісне, з розм'якшенням в центрі. Який із лікувальних заходів є найбільш ефективним в даному випадку?

- A.** Розтин та дренивання гнояка
- B.** Масивна антибактеріальна терапія
- C.** Дезитоксикаційна терапія
- D.** УВЧ
- E.** Компреси з розчином димексиду та інших медпрепаратів

4. До фельдшера ФАПу звернувся хворий 30-ти років. Після вживання великої кількості citrusових у хворого виник щільний набряк на обличчі, губах, без свербіння, головний біль, "гавкаючий" кашель. Об'єктивно: Ps- 76/хв., АТ-120/70 мм рт.ст. Для якого захворювання характерні вказані симптоми?

- A.** Набряк Квінке
- B.** Сироваткова хвороба
- C.** Анафілактичний шок
- D.** Кропив'янка
- E.** Медикаментозний дерматит

5. Фельдшер прибув на виклик до дитини 6-ти років, хворої на бронхіт. Раптово вночі погіршився стан дитини, з'явилася задишка з довгим свистячим видихом. При огляді: шкіра бліда з ціанотичним відтінком, напруження шийних м'язів, переляк в очах, грудна клітка бочкоподібна. Для якого стану характерні такі

симптоми?

- A.** Астматичний
- B.** Коматозний
- C.** Судомний
- D.** Гіпертермічний
- E.** Ларингоспазм

6. Фельдшер прибув до дитини 12-ти років, у якої після ін'єкції інсуліну почалися судоми. Об'єктивно: дитина непритомна, шкіра бліда, волога, спостерігається ригідність м'язів. Підберіть препарат для надання допомоги:

- A.** Сибазон
- B.** Інсулін
- C.** Еуфілін
- D.** Кофеїн
- E.** Ефедрин

7. Фельдшер ШМД прибув до пацієнта 35-ти років. Пацієнт непритомний. Шкіра - жовтянична. Печінка на 2 см випинається з-під краю реберної дуги. Від пацієнта чути специфічний солодкуватий печінковий запах. Оберіть медикаменти для надання невідкладної допомоги:

- A.** Глюкоза, ессенціале
- B.** Амінокапронова кислота, баралгін
- C.** Кальцію хлорид, вікасол
- D.** Анальгін, димедрол
- E.** Папаверин, баралгін

8. У хворого відкритий перелом плеча, із рани пульсуючим струменем витікає кров яскраво-червоного кольору. З чого слід розпочати невідкладну допомогу?

- A.** Накладання джгута
- B.** Введення серцево-судинних засобів
- C.** Введення кровоспинних засобів
- D.** Проведення транспортної іммобілізації
- E.** Накладання стискаючої пов'язки

9. Фельдшер швидкої допомоги доставив породіллю в пологове відділення. Що необхідно зробити при кровотечі в пологах, якщо плацента відділилась, а послід не виділився?

- A.** Провести зовнішній масаж матки
- B.** Наложити шви за Лосицькій
- C.** Застосувати метод Абуладзе або Креде-Лазаревича
- D.** Ввести утеротонічні препарати
- E.** Провести ручне обстеження порожнини матки

10. До першовагітної у терміні 38 тижнів був викликаний фельдшер ФАПу. Об'єктивно: перейми через 10 хвилин по 30-35 секунд, що розпочалися 3 години тому. Положення плода поздовжнє, голівка плода притиснута до входу у малий

таз. Навколоплідні води не виливались. У якому періоді пологів перебуває роділля?

- A.** Перший
- B.** Другий
- C.** Третій
- D.** Передвісники пологів
- E.** Загроза передчасних пологів

11. Пацієнтка доставлена до фельдшера ФАПУ зі скаргами на висипання на шкірі, яке з'явилося 2 дні тому після вживання цитрусових. Висипання місцями зливається, супроводжується свербінням та підвищенням температури тіла до 37,6°C. Яке захворювання можна запідозрити у пацієнтки?

- A.** Гостра кропив'янка
- B.** Рожевий лишай
- C.** Алергічний дерматит
- D.** Синдром Лайєла
- E.** Токсикодермія

12. До фельдшера здоров'я підприємства звернувся робітник 30-ти років, який протягом останніх 10-ти років страждає на виразкову хворобу шлунка. Скаржиться на слабкість, запаморочення. Спостерігалось одноразове блювання "кавовою гущею". Об'єктивно: блідість шкіри, живіт м'який, безболісний. Який попередній діагноз?

- A.** Шлунково-кишкова кровотеча
- B.** Виразкова хвороба шлунка
- C.** Синдром Мелорі-Вейса
- D.** Рак шлунка
- E.** Атрофічний гастрит

13. У хворого 32-х років сечокам'яна хвороба. Дієти не дотримується. Фельдшером ШМД госпіталізований з нирковою колькою та затримкою сечі. Яку першу медичну допомогу потрібно надати пацієнту?

- A.** Помістити хворого в гарячу ванну
- B.** Включити кран з водою
- C.** Провести катетеризацію
- D.** Поставити гірчичники на гомілки
- E.** Поставити холодний компрес на гомілки

14. До фельдшера ФАПУ звернувся хворий 28-ти років, зі скаргами на біль в правій здухвинній ділянці, нудоту одноразове блювання. Об'єктивно: живіт бере участь в акті дихання, при пальпації болючий в правій здухвинній ділянці, є незначне напруження м'язів живота, слабо позитивний симптом Ровзінга, Щоткіна-Блюмберга. Які дії фельдшера?

- A.** Госпіталізація
- B.** Введення знеболюючих
- C.** Промивання шлунка
- D.** Введення спазмолітиків
- E.** Покласти грілку на живіт

15. Після проведення туберкулінодіагностики дитині п'яти років фельдшером ФАПУ була виявлена вперше позитивна реакція Манту, без клінічних ознак. Якому стану це відповідає?

- A.** Віраж туберкулінових проб
- B.** Вроджена вада серця
- C.** Пневмонія
- D.** Бронхіальна астма
- E.** Ревматична хвороба

16. При профобстеженні на ФАПі у жінки 40-ка років була виявлена безсимптомна фіброміома матки розміром 7-8 тижнів вагітності. Яка тактика ведення пацієнтки?

- A.** Диспансерний нагляд
- B.** Оперативне лікування
- C.** Санаторно-курортне лікування
- D.** Фізіотерапевтичні методи лікування
- E.** Медикаментозне лікування

17. Фельдшера ФАПУ викликаний до дитини 1-го року, яка хворіє на парагрип. Вночі стан дитини погіршився: з'явилися задишка, шумне дихання з участю допоміжної мускулатури у акті дихання, "гавкаючий" кашель, охриплий голос. Чим ускладнився парагрип?

- A.** Стенозуючим ларинготрахеїт
- B.** Ларингоспазм
- C.** Вогнищева пневмонія
- D.** Серцева недостатність
- E.** Напад бронхіальної астми

18. У хворого 67-ми років діагностовано початкову стадію старечої катаракти. Які методи лікування йому рекомендовані?

- A.** Медикаментозні
- B.** Хірургічні
- C.** Кріодеструкція
- D.** Лазеротерапія
- E.** На цій стадії хвороби лікування не проводиться

19. У третьому періоді пологів пройшло більше 30-ти хвилин, Ознаки відшарування плаценти позитивні. Зовнішні прийоми видалення посліду неефективні. Яка повинна бути подальша тактика?

- А.** Ручне видалення посліду під знеболюванням
- В.** Очікування самостійного видалення посліду
- С.** Повторно застосувати зовнішні прийоми видалення посліду
- Д.** Застосувати препарати які збільшують скорочувальну діяльність матки
- Е.** Ввести окситоцин

20. Пацієнтці лікар призначив сифонну клізму з приводу непрохідності кишок. Яку кількість рідини повинен приготувати фельдшер для проведення цієї процедури?

- А.** 10 л
- В.** 5 л
- С.** 1,5 л
- Д.** 3 л
- Е.** 2 л

21. Хвора 58-ми років скаржиться на спрагу, сухість у роті, збільшення виділення сечі, слабкість. Хворіє близько року. За останній час значно схудла. Об'єктивно: шкіра суха, на щоках, підборідді рум'янець, нігті ламкі. Тони серця приглушені, Рс- 76/хв., АТ- 140/85 мм рт.ст. Яке обстеження слід призначити першочергово для встановлення діагнозу?

- А.** Аналіз крові на глюкозу
- В.** Загальний аналіз крові
- С.** Аналіз крові на холестерин
- Д.** Загальний аналіз сечі
- Е.** Проба за Зимницьким

22. Хвора 36-ти років звернулася зі скаргою на загальну слабкість, швидку стомлюваність, сухість шкіри, набряки обличчя, закрепи. Місяць тому перенесла ступеню з приводу тиреотоксикозу. Шкіра бліда, суха. Рс- 58/хв., слабого наповнення, АТ- 90/55 мм рт.ст. Діяльність серця ритмічна, тони приглушені. Живіт м'який, безболісний під час пальпації. Діурез 1,2 л за добу. Виберіть препарат для патогенетичного лікування хворої:

- А.** L-тироксин
- В.** Гіпотіазид
- С.** Йодид калію
- Д.** Мерказоліл
- Е.** Ловастатин

23. Пацієнта укусила бджола. Скарги на ядуху, нудоту. Об'єктивно: обличчя набрякле, шкіра блідо-ціанотична, дихання утруднене, охриплість голосу, надсадний кашель. Рс- 88/хв., АТ- 125/80 мм рт.ст. Яке ускладнення виникло у хворого?

- А.** Набряк Квінке
- В.** Кропив'янка
- С.** Анафілактичний шок
- Д.** Сироваткова хвороба
- Е.** Серцева астма

24. На 2-му тижні захворювання спостерігається пластинчасте лущення на долонях. Для якого захворювання це характерно?

- А.** Скарлатина
- В.** Кір
- С.** Вітряна віспа
- Д.** Червона висипка
- Е.** Менінгококова інфекція

25. Жінка 25-ти років на 8-му добу після пологів звернулася до фельдшера зі скаргами на біль в лівій молочній залозі, підвищення температури. При огляді залоза гіперемована, в верхньо-зовнішньому квадранті пальпується інфільтрат. Що за підозрила акушерка?

- А.** Лактаційний мастит
- В.** Рак молочної залози
- С.** Мастопатія
- Д.** Аденома молочної залози
- Е.** Бешиха

26. До фельдшера звернулася жінка 38-ми років, у якої після четвертої вагітності виникло варикозне розширення підшкірних вен обох гомілок. Надайте рекомендації:

- А.** Носити еластичні панчохи
- В.** Накладати зігріваючий компрес
- С.** Приймати антикоагулянти
- Д.** Застосовувати гірудотерапію
- Е.** Дотримуватись режиму

27. До фельдшера ФАПу звернулася пацієнтка із підозрою на шлунково-кишкову кровотечу. Який з методів найпростішої фізіотерапії доцільно застосувати?

- А.** Міхур з льодом
- В.** Холодна ванна
- С.** Холодний компрес
- Д.** Грілка
- Е.** Мішечок з теплим піском

28. Фельдшер здоров'я пункту проводить бесіду серед робітниць цукрового заводу. Як слід відповісти на запитання: в якому віці починається клімактеричний період?

- А.** 45-50 років
- В.** 52-55 років
- С.** 40-45 років
- Д.** 60-65 років
- Е.** 65-70 років

29. Фельдшер ФАПу проводить зовнішнє

акушерське обстеження вагітної 30-ти років. Вкажіть, де він повинен покласти стетоскоп при першій позиції, щоб найкраще вислухати серцебиття плоду:

- A. Зліва на рівні пупка
- B. Справа на рівні пупка
- C. Справа нижче пупка
- D. Зліва нижче пупка
- E. Справа вище пупка

30. До фельдшера ФАПу звернулася хвора зі скаргою на наявність безболісного шишкоподібного утворення під шкірою передньої поверхні стегна. Який метод обстеження є найбільш інформативний для діагностики цієї патології?

- A. Біопсія
- B. Пальпація
- C. УЗД
- D. Комп'ютерна томографія
- E. Рентгенологічне дослідження

31. Лікар призначив пацієнту застосування газовідвідної трубки в ранній післяопераційний період, щоб усунути метеоризм. На скільки сантиметрів фельдшеру необхідно ввести газовідвідну трубку?

- A. 20-30 см
- B. 18-20 см
- C. 15-18 см
- D. 10-15 см
- E. 7-10 см

32. Новонародженій дитині проводять непрямий масаж серця. На скільки сантиметрів углуб слід натискати на груднину?

- A. 1-1,5
- B. 0,5-0,8
- C. 2-3
- D. 3-4
- E. 4-5

33. До фельдшера ФАПу звернувся хворий 45-ти років зі скаргами на різке здуття живота, нестійкий стул, нудоту, яка з'являється після вживання жирної та солодкої їжі. Хворіє близько року. Багато курить, зловживає спиртними напоями. Об'єктивно: шкіра жовтяничного забарвлення; наявність телеангіктазій, гіперемія долонь, асцит. Пальпаторно печінка збільшена, щільна, край загострений. Про яку найбільш імовірну патологію йдеться?

- A. Цироз печінки
- B. Хронічний холецистит
- C. Виразкова хвороба шлунка
- D. Хронічний гастрит
- E. Рак шлунка

34. У хворого діагностували відкритий

пневмоторакс. Що потрібно зробити в першу чергу для покращення його стану?

- A. Накласти оклюзійну пов'язку
- B. Накласти спіральну пов'язку
- C. Накласти пов'язку Дезо
- D. Ввести дихальні аналептики
- E. Накласти хрестоподібну пов'язку

35. Дитина 2-х місяців, народилась у грудні з масою тіла 3100 г, перебуває на природному вигодовуванні. Зараз маса тіла становить 4500 г, нервово-психічний розвиток відповідає віку. Патології внутрішніх органів немає. Яку профілактику рахіту слід призначити цій дитині?

- A. Вітамін D по 500 МО щоденно
- B. Вітамін D по 200 МО на добу
- C. Аскорбінова кислота по 30 мг з рази на добу
- D. Жовток курячого яйця
- E. Кальцію глюконат по 400-500 мг на добу

36. Роділля в I періоді пологів. Виникла загроза розриву матки. Вказати першочергові заходи невідкладної долікарської допомоги:

- A. Зняти пологову діяльність
- B. Стимулювати пологову діяльність
- C. Ввести спазмолітики
- D. З'ясувати причини загрози
- E. Провести піхвове дослідження

37. До фельдшера ФАПу звернувся юнак 17-ти років, який скаржиться на різкий біль у колінних суглобах, що виник 20 хвилин тому після забиття. Хворіє з дитинства. В анамнезі часті ясенні кровотечі. Дід по материнській лінії хворів на таке саме захворювання. Об'єктивно: на шкірі верхніх та нижніх кінцівок гематоми різних розмірів, болючі при пальпації. Колінні суглоби деформовані. Який найімовірніший попередній діагноз?

- A. Гемофілія
- B. Геморагічний васкуліт
- C. Апластична анемія
- D. Гострий лейкоз
- E. Тромбоцитопенічна пурпура

38. Хвора 48-ми років звернулася до фельдшера здоровпункту із скаргами на сильний головний біль у потиличній ділянці, який виник 2 години тому після стресової ситуації, запаморочення, нудоту, біль у ділянці серця. Об'єктивно: обличчя гіперемоване, межі серця розширені вліво на 1 см. Тони серця ритмічні, акцент II тону над аортою. АТ- 190/100 мм рт.ст., пульс напружений, ритмічний. Який стан виник у хворої?

- A.** Гіпертонічна хвороба, неускладнений гіпертензивний криз
- B.** Гостра лівошлуночкова недостатність
- C.** Гіпертонічна хвороба, ускладнений гіпертензивний криз
- D.** Стабільна стенокардія напруження
- E.** Інфаркт міокарда

39. Фельдшер ФАПу стерилізує гумові вироби медичного призначення 6% розчином пероксиду водню. Яким розчином потрібно тричі промити вироби після стерилізації?

- A.** Стерильний ізотонічний розчин
- B.** Дистильована вода
- C.** Розчин фурациліну 1:5000
- D.** 2% розчин натрію гідрокарбонату
- E.** 0,5% розчин нашатирного спирту

40. На профілактичний прийом до фельдшера прийшла мати з 4-місячною дитиною. Стан задовільний. Психомоторний і фізичний розвиток дитини відповідає віку. Дитина здорова. Проти яких інфекційних захворювань слід запропонувати зробити щеплення даній дитині?

- A.** Дифтерія, кашлюк правець, поліомієліт, гемофільна інфекція
- B.** Дифтерія, кашлюк правець, поліомієліт, кір
- C.** Туберкульоз, дифтерія, правець, поліомієліт, гепатит В
- D.** Кір, краснуха, епідемічний паротит, гемофільна інфекція, туберкульоз
- E.** Дифтерія, правець, гепатит В, поліомієліт, краснуха

41. Хворий 52-х років скаржиться на виражений постійний біль за грудниною, що іррадіює в ліву руку, під ліву лопатку, плече. Хворий збуджений, переляканий, стогне. Біль виник 2 години тому на роботі після нервового перенапруження. Неодноразове вживання нітрогліцерину біль не зняло. Яке захворювання можна запідозрити у хворого?

- A.** Інфаркт міокарда
- B.** Стенокардія
- C.** Ревматизм
- D.** Серцева астма
- E.** Гіпертонічна хвороба

42. У дитини з ГРВІ на 5-й день від початку захворювання, з'явилися задишка, ціаноз носо-губного трикутника. При аускультатії тони серця глухі, вислуховується систолічний шум. Межі серця розширені вліво. Яке ускладнення можливе у дитини?

- A.** Міокардит
- B.** Вогнищева пневмонія
- C.** Гломерулонефрит
- D.** Сироваткова хвороба
- E.** Набута вада серця

43. Повторновагітна народила на дому живу доношену дитину. Після народження дитини пройшло 30 хвилин. Ознаки відділення плаценти відсутні. Кровотечі з пологових шляхів немає. Яка тактика фельдшера ШМД?

- A.** Транспортувати у пологовий стаціонар
- B.** Зробити ручне відділення та видалення плаценти
- C.** Ввести утеротонічні засоби
- D.** Покласти холод на низ живота
- E.** Зробити ручну ревізію порожнини матки

44. Під час виконання внутрішньовенного струминного введення ліків фельдшеру на незахищену шкіру рук потрапила кров пацієнта. Які запобіжні заходи слід виконати?

- A.** Вимити руки з милом, протерти ватною кулькою, змоченою 70% розчином етилового спирту
- B.** Вимити руки з милом, обробити 1% розчином хлораміну
- C.** Зняти кров сухою стерильною серветкою
- D.** Обробити руки 3% розчином хлораміну
- E.** Двічі обробити руки 5% спиртовим розчином йоду

45. До фельдшера ФАПУ звернулась жінка 25-ти років, яка скаржиться на затримку місячних. В анамнезі 2 пологів. При гінекологічному огляді: шийка "бочкоподібна", матка в *anteflexio*, тіло матки збільшене до 5 тижнів, безболісне. Придатки не пальпуються. Який найбільш імовірний діагноз?

- A.** Шийкова вагітність
- B.** Ерозія шийки матки
- C.** Аборт в ході
- D.** Рак шийки матки
- E.** Порушення менструального циклу

46. Який максимальний об'єм лікувального засобу можна ввести підшкірно пацієнтові одноразово?

- A.** 5 мл
- B.** 1 мл
- C.** 2 мл
- D.** 10 мл
- E.** 15 мл

47. Фельдшер ШМД на виклику у хворі 42-х років. Скарги на сильний головний

біль, мерехтіння "мушок" перед очима. Такий стан після сварки з чоловіком. При огляді: хвора збуджена, шкіра в червоних плямах, волога. АТ– 190/100 мм рт.ст., Ps- 92/хв., напружений. Тони серця ритмічні. Ліва межа серця розширена. Часте сечовипускання. Яка невідкладна допомога необхідна цієї хворобі?

- А. Клофелін 0,01% - 1,0 мл внутрішньовенно
- В. Анальгін 50% - 2,0 мл внутрішньом'язово
- С. Атропіну сульфат 0,1% -1,0 мл внутрішньом'язово
- Д. Платифілін гідротартрат 0,2% - 1,0 мл підшкірно
- Е. Димедрол 1% - 1,0 мл внутрішньом'язово

48. До фельдшера медичного коледжу звернувся студент 16-ти років зі скаргами на біль в колінних суглобах, їх припухлість, температура - 38, 8°C. Такий стан після перенесеної ангіни 2 тижня тому. Об'єктивно: шкіра бліда, зниженого харчування, рухи в колінних суглобах різко болісні. Тони серця приглушені, м'який систолічний шум над верхівкою. АТ- 100/60 мм рт.ст., Ps- 90/хв. Зів гіперемований, мигдалики пухкі з гнійними пробками. Який найбільш імовірний діагноз?

- А. Гостра ревматична лихоманка
- В. Гострий міокардит
- С. Гострий інфекційний ендокардит
- Д. Інфекційно-алергійний поліартрит
- Е. Ревматоїдний артрит

49. До фельдшера ФАПУ звернувся пацієнт 36-ти років, зі скаргами на гарячку до 39°C, біль у правій половині грудної клітки, який посилюється під час глибокого дихання, кашель з виділенням незначної кількості "іржавого" харкотиння, виражену слабкість. Вкажіть найбільш імовірний попередній діагноз:

- А. Негоспітальна пневмонія
- В. Бронхоектатична хвороба
- С. Гострий бронхіт
- Д. Абсцес легень
- Е. Сухий плеврит

50. Мати звернулася до фельдшера ФАПУ з запитанням, які коливання температури тіла протягом доби допустимі для дітей перших трьох тижнів життя?

- А. 1 – 1, 5°C
- В. 0, 5 – 0, 7°C
- С. 0, 3 – 0, 5°C
- Д. 0, 5 – 1, 0°C
- Е. 1, 5 – 2, 0°C

51. Фельдшер ШМД прибув на виклик.

Пацієнтка пред'являє скарги на біль у правому підребер'ї, багаторазове блювання без полегшення, підвищення температури до 39°C. При обстеженні: живіт болісний в правому підребер'ї, де визначається локальне напруження м'язів, пальпується овальне щільне утворення. Клінічні ознаки є характерними для такого захворювання:

- А. Гострий холецистит
- В. Гострий панкреатит
- С. Гострий апендицит
- Д. Хвороба Крона
- Е. Неспецифічний виразковий коліт

52. Фельдшер ФАПУ оглядає пацієнта, який пред'являє скарги на біль в животі, нудоту. При обстеженні: загальний стан важкий. Шкірні покриви бліді, з сіриватим відтінком. Страждальницький вираз обличчя. Живіт рівномірно роздутий, м'язи напружені, пальпація болісна. Визначається позитивний симптом Блюмберга-Щоткіна. Для якого захворювання характерні такі ознаки?

- А. Гострий перитоніт
- В. Гострий панкреатит
- С. Гострий апендицит
- Д. Неспецифічний виразковий коліт
- Е. Хвороба Крона

53. До фельдшера ФАПУ звернувся хлопчик 12-ти років, який скаржиться на біль у хребті та суглобах, загальну слабкість. В загальному аналізі крові бластні клітини. Який найбільш імовірний діагноз?

- А. Гострий лейкоз
- В. Геморагічний васкуліт
- С. Ревматоїдний артрит
- Д. Системний червоний вівчак
- Е. Туберкульоз

54. Хворий 38-й років протягом двох тижнів відзначає стискаючий біль у верхній третині груднини, що виникає при підйомі на 3-й поверх та триває до 5-10 хвилин. Об'єктивно: ЧСС- 82/хв., АТ- 120/80 мм рт.ст. Який найбільш імовірний діагноз?

- А. ІХС. Стенокардія, що вперше виникла
- В. ІХС. Гострий інфаркт міокарда
- С. ІХС. Стабільна стенокардія напруження ІІІ ФК
- Д. ІХС. Стабільна стенокардія напруження ІV ФК
- Е. Нейроциркуляторна дистонія

55. Доношена дитина народилася з оцінкою по шкалі Апгар 3 бали. Самостійне дихання нерегулярне, рідкі вдихи, ЧСС- 100/хв. Після народження голівки відсмоктано рідину з носа та рота. Яким має

бути перший етап подальшої реанімації?

- A.** ШВЛ масочним способом
- B.** Інтубація трахеї
- C.** Введення адреналіну
- D.** Введення натрію гідрокарбонату
- E.** Непрямий масаж серця

56. Мати звернулась до фельдшера з дитиною 4-х років зі скаргами на поганий апетит, неспокійний сон, періодичні болі в животі навколо пупка. Ранком спостерігається нудота, блювання, запаморочення. Дитина схудла. Тиждень тому на шкірі була висипка. Визначте попередній діагноз:

- A.** Аскаридоз
- B.** Ентеробіоз
- C.** Дуоденіт
- D.** Гострий панкреатит
- E.** Гострий гастроентерит

57. Каретою швидкої допомоги в гінекологічний стаціонар доставлена 23-х річна жінка зі скаргами на різкий біль внизу живота, який іррадіює у пряму кишку. Була втрата свідомості. Біль виник раптово після затримки менструації. Об'єктивно: шкіра бліда, холодний піт, пульс частий, слабкого наповнення, живіт здутий. Позитивний симптом Щоткіна-Блюмберга. Який попередній діагноз?

- A.** Порушена позаматкова вагітність
- B.** Аборт в ході
- C.** Апоплексія яєчника
- D.** Перекрут ніжки пухлини
- E.** Прогресуюча позаматкова вагітність

58. До фельдшера ФАПУ звернулася вагітна 26-27 тижнів зі скаргами на набряки гомілок, передньої черевної стінки. АТ- 160/105 мм рт.ст., протеїнурія - 0,1 г/л. Який найбільш імовірний діагноз?

- A.** Прееклампсія II ступеня
- B.** Протеїнурія
- C.** Нефропатія II ступеня
- D.** Гіпертонічна хвороба
- E.** Еклампсія

59. Назвіть показання для годування пацієнта через шлунковий зонд:

- A.** Тривала непритомність
- B.** Непрохідність кишок
- C.** Після операції на стравоході
- D.** При пухлинах глотки
- E.** При опіках стравоходу

60. В лікарню після аварії в шахті доставлений шахтар зі скаргами на біль, наявність гематоми, порушення функції кінцівок, набряк м'яких тканин. Виберіть з переліку абсолютну ознаку перелому:

- A.** Патологічна рухливість в зоні перелому
- B.** Біль
- C.** Наявність гематоми
- D.** Набряк м'яких тканин в зоні перелому
- E.** Порушення функції кінцівки

61. Фельдшер ФАПУ на виклику у пацієнта 22-х років. Скарги на набряки обличчя, болі у попереку з обох боків, головний біль, підвищення температури тіла до 39°C, АТ- 150/90 мм рт.ст. Сеча червонувата. Який найбільш імовірний діагноз?

- A.** Гострий гломерулонефрит
- B.** Гострий пієлонефрит
- C.** Сечокам'яна хвороба
- D.** Гострий цистит
- E.** Хронічний пієлонефрит

62. Бригада ШМД на виклику у пацієнта 42-х років з туберкульозом легень, у якого після кашлю відійшла піниста яскраво-червона кров. Шкірні покриви бліді. АТ- 90/60 мм рт.ст. Які медикаменти слід вибрати фельдшеру для надання невідкладної допомоги?

- A.** Амінокапронова кислота, кальцію хлорид
- B.** Глюкоза, адреналін
- C.** Кордіамін, коргліксон
- D.** Анальгін, лазикс
- E.** Стрептоміцин, індометацин

63. Фельдшер здоров'я щоденно проводить дезінфекцію у приміщенні здоров'я, використаного інструментарію. Як називається такий вид дезінфекції?

- A.** Профілактична
- B.** Вогнищева поточна
- C.** Вогнищева заключна
- D.** Камерна
- E.** Санітарна

64. У вагітної при зовнішньому акушерському дослідженні дно матки визначається на рівні мечоподібного відростку, у правій бічній стороні матки - гладенька, широка частина плода, у лівій - дрібні частини. Передлегла частина крупна, щільна. Серцебиття плоду прослуховується справа нижче пупка. Визначте положення і позицію плода:

- A.** Поздовжнє положення, друга позиція
- B.** Поздовжнє положення, перша позиція
- C.** Косе положення, перша позиція
- D.** Поперечне положення, перша позиція
- E.** Поперечне положення, друга позиція

65. У дитини 3-х років висока температура (39°C), кашель, нежить, слезотеча,

з'явилася плямисто-папульозний висип на обличчі, дитина неспокійна. Яку невідкладну допомогу має надати фельдшер ШМД?

- A.** Ввести 50% розчин анальгіну
- B.** Поставити гірчичники
- C.** Ввести 2,5% розчин аміназину
- D.** Ввести 2,0% розчин еуфіліну
- E.** Ввести 10% розчин кальцію глюконату

66. Фельдшер ШМД на виклику у дитини 7-ми років. Скарги на озноб, підвищення температури тіла до 39°C , головний біль, кашель. Дитина бліда, тремтить, шкіра "мармурова", кінцівки холодні, сухий кашель, зів гіперемований, тони серця приглушені, тахікардія. Розчин якого лікарського препарату повинен ввести фельдшер у першу чергу?

- A.** 1% дибазолу
- B.** 2,5% аміназину
- C.** 1% димедролу
- D.** 2,4% еуфіліну
- E.** 20% глюкози

67. До фельдшера здоровпункту промислового підприємства (наявність проф. шкідливості) звернулася жінка з питанням про терміни проходження профогляду. Яка частота профогляду в даному випадку?

- A.** 2 рази на рік
- B.** 1 раз на рік
- C.** Через 3 місяці
- D.** 1 раз на 2 роки
- E.** Через місяць

68. До фельдшера здоровпункту звернувся робітник, який наколов стопу цвяхом. На підошві рана $0,2 \times 0,3$ см. Щеплення проти правця проведено 2 роки тому. Який препарат для вакцинації повинен першочергово підготувати фельдшер?

- A.** ПА 0,5 мл
- B.** ППС 3000 МО
- C.** ППС 3000 МО та ПА 1,0 мл
- D.** ПА 1,0 мл
- E.** Щеплення не потрібне

69. Чоловіка 76-ти років протягом року турбує часте, особливо вночі, сечовипускання, безболісне, іноді утруднене. Вранці в день звернення до фельдшера ФАПу не зміг помочитися. При огляді над лоном кулеподібне безболісне утворення, перкуторно дає тупий звук. Яка тактика фельдшера?

- A.** Катетеризація сечового міхура, направлення до уролога
- B.** Катетеризація сечового міхура, спостереження
- C.** Введення спазмолітиків, виклик швидкої допомоги
- D.** Пункція сечового міхура, призначення антибіотиків
- E.** Застосування грілки, тактика очікування

70. Хворий скаржиться на оперізуючий біль у животі після вживання смаженої їжі та алкоголю, нудоту, метеоризм, пронос. Симптоми спостерігаються протягом року, пов'язані з порушенням дієти. Фельдшер має запідозрити у хворого:

- A.** Хронічний панкреатит
- B.** Хронічний гастрит
- C.** Цироз печінки
- D.** Хронічний холецистит
- E.** Хронічний гепатит

71. У стаціонар за направленням фельдшера здоровпункту поступив 27-річний робітник зі скаргами на голодні, нічні болі в животі, з переважною локалізацією в епігастральній ділянці. З анамнезу відомо, що з 18-річного віку хворіє на хронічний гастрит типу В. Який імовірний діагноз?

- A.** Виразкова хвороба 12-палої кишки
- B.** Хронічний панкреатит
- C.** Хронічний холецистит
- D.** Виразкова хвороба шлунка
- E.** Гострий ентерит

72. У недоношеної дитини з масою тіла при народженні 1900 г під час годування виник напад апное, але ціаноз і брадикардія не спостерігаються. Що буде першочерговим у наданні невідкладної допомоги дитині?

- A.** Тактильна стимуляція вздовж спини
- B.** негайно розпочати ШВЛ
- C.** Розпочати зігрівання
- D.** Перевірити рівень глюкози в крові
- E.** Постійно підтримувати правильне положення

73. Хлопчику 4-х років з відставанням у фізичному розвитку та залізодефіцитною анемією з рівнем гемоглобіну 90 г/л призначено комплексне лікування препаратами заліза. Протягом якого періоду фельдшер ФАПу буде спостерігати за лікуванням дитини?

- A.** 6 місяців
- B.** 2 місяці
- C.** До нормалізації рівня гемоглобіну
- D.** 1 рік
- E.** 2 роки

74. Фельдшер ШМД прибув на виклик до хворого зі скаргами на біль за грудниною після перенесеного стресу. За об'єктивними ознаками фельдшер припустив стенокардію. Які препарати доцільно застосувати для покращення стану хворого?

- A.** Валідол, нітрогліцерин
- B.** Гепарин, анальгетики
- C.** Клофелін, дибазол
- D.** Строфантин, кофеїн
- E.** Кордіамін, корглікон

75. Чоловік 35-ти років в бійці отримав удар по голові, знепритомнів. На час прибуття фельдшера швидкої допомоги постраждалий непритомний, в ділянці скроневої кістки забита рана 4x5 см, сильно кровоточить; кровотеча та лімфорез з вух та носа. Який стан визначить фельдшер в діагнозі?

- A.** Перелом основи черепа
- B.** Перелом кісток склепіння черепа
- C.** Забита рана м'яких тканин голови
- D.** Струс головного мозку
- E.** Забій головного мозку

76. У дитини 12-ти років важкий загальний стан. Спостерігається інспіраторна задишка; кашель поступово втрачає гучність до повної афонії голосу. Наявні симптоми характерні для такого захворювання:

- A.** Дифтерія гортані
- B.** Гострий стенозуючий ларинготрахеїт
- C.** Вогнищева пневмонія
- D.** Обструктивний бронхіт
- E.** набряк Квінке

77. Фельдшер відкрила бікс із перев'язувальним матеріалом, і побачила, що індикатор стерильності не розплавився. Які подальші дії в даній ситуації?

- A.** Відправити бікс на повторну стерилізацію
- B.** Використовувати матеріал для роботи
- C.** Занурити в дезінфекційний розчин
- D.** Прокип'ятити в дистильованій воді 45 хвилин
- E.** Відправити матеріал з бікса на бактеріологічне дослідження

78. Якого основного принципу слід дотримуватися фельдшеру ФАП у профілактиці інфікування себе СНІДом та вірусним гепатитом?

- A.** Усі маніпуляції проводити в гумових рукавичках
- B.** Ретельно мити руки з милом
- C.** Обробляти руки антисептиком
- D.** Мікротравми шкіри на руках закривати лейкопластирем
- E.** Усі маніпуляції проводити в масці

79. Фельдшер з'явився додому до хворого 56-ти років, який скаржиться на задишку з утрудненим видихом, напади кашлю з незначною кількістю харкотиння, відчуття стискання в грудях. Хворіє на бронхіальну астму. Які лікувальні заходи доречні?

- A.** Інгаляція сальбутамолу
- B.** Введення мезатону
- C.** Накладання міхура з льодом на грудну клітку
- D.** Введення папаверину
- E.** Введення баралгіну

80. На ФАП звернувся пацієнт 38-ми років з скаргами на біль у попереку, підвищення температури тіла до 38°C , втрату працездатності. Захворів 5 днів тому. Об'єктивно: у ділянці попереку справа спостерігається набряк, почервоніння, у центрі - щільний різко болючий інфільтрат з декількома гнійними отворами з яких виділяється густий зеленуватий гній. Вкажіть захворювання для якого характерні ознаки:

- A.** Карбункул
- B.** Фурункул
- C.** Флегмона
- D.** Абсцес
- E.** Лімфаденіт

81. Швидку допомогу викликано до залізничної станції, де очікується прибуття потягу з роділлею. Під час огляду роділлі фельдшером діагностовано повне нижнє передлежання плода. Яку допомогу надасть фельдшер в пологах?

- A.** Допомогу за методом Цов'янова II
- B.** Виконає зовнішній поворот плода
- C.** Проведе захист промежини
- D.** Допомогу за методом Цов'янова I
- E.** Проведе епізіотомію

82. Бригада ШМД Ви надає допомогу на місці автотранспортної аварії. У потерпілої 42-х років ліва гомілка у верхній третині деформована, визначається патологічна рухливість кісток. Який засіб слід використати для іммобілізації кінцівки?

- A.** Шина Крамера
- B.** Апарат Ілізарова
- C.** Шина Белера
- D.** Шина Єланського
- E.** Апарат Єдинака

83. До фельдшера ФАПу звернувся хворий 53-х років зі скаргами на оніміння, парестезії кінцівок, незначне похитування при ходьбі, печіння у кінчику язика, слабкість, адинамію. Вісім років тому - субтотальна резекція шлунка. Об'єктивно: шкіра бліда із жовтяничним відтінком. Язик яскраво-червоний, "лакований", зниження чутливості кінцівок. У крові: ер.- 2, $6 \cdot 10^{12}$ /л, Нв- 72 г/л, КП- 1,3, тільця Жолі. Який попередній діагноз?

- A.** B_{12} -дефіцитна анемія
- B.** Залізодефіцитна анемія
- C.** Гемолітична анемія
- D.** Гіпопластична анемія
- E.** Хронічний лімфолейкоз

84. При огляді шийки матки за допомогою дзеркал фельдшер ФАПу звернув увагу на ціанотичність шийки матки та піхви. Ознакою чого це являється?

- A.** Імовірна ознака вагітності
- B.** Сумнівна ознака вагітності
- C.** Вірогідна ознака вагітності
- D.** Ознака порушення менструального циклу
- E.** Ознака запального захворювання

85. Під час патронажу до новонародженої дитини фельдшер виявив на шкірі сідниць, стегон, природних складок дрібні поверхневі пухирці до 2-3 мм в діаметрі з каламутним вмістом. Загальний стан задовільний. Встановіть попередній діагноз:

- A.** Везикулопустульоз
- B.** Псевдофурункульоз
- C.** Пухирчатка новонароджених
- D.** Ексфоліативний дерматит Ріттера
- E.** Попрілості

86. На ФАП звернувся пацієнт із забитою раною носа. Проведено туалет рани. Яку пов'язку слід накласти на ніс?

- A.** Пращоподібна
- B.** Вузечка
- C.** Бінокулярна
- D.** Хрестоподібна
- E.** Восьмиподібна

87. У дитини 12-ти років гостро розвинувся набряк по всьому тілу, систолічний АТ- 140 мм рт.ст., діурез різко зменшився. Які показники аналізу сечі будуть характерними для такого стану?

- A.** Макрогематурія, протеїнурія
- B.** Піурія, бактеріурія
- C.** Оксалатурія, ацетонурія
- D.** Глюкозурія, холестеринурія
- E.** Піурія, альбумінурія

88. Пацієнт 25-ти років, із діагнозом грип, перебуває на амбулаторному лікуванні вдома. Для попередження інфікування членів родини необхідно провести дезінфекцію. Який вид дезінфекції доцільно провести у даній ситуації?

- A.** Вогнищева поточна
- B.** Вогнищева заключна
- C.** Профілактична
- D.** Механічна
- E.** Комбінована

89. Пацієнт 45-ти років скаржиться на сильні болі в поперековій ділянці справа, які іррадіюють вздовж сечоводу в статеві органи. Пацієнт стогне "не знаходить собі місця". Об'єктивно: Рс- 80/хв. АТ- 130/80 мм рт.ст., у сечі - кров. Позитивний симптом Пастернацького справа. Який найбільш імовірний діагноз поставить фельдшер?

- A.** Нирково-кам'яна хвороба
- B.** Гострий піелонефрит
- C.** Гострий гломерулонефрит
- D.** Гострий цистит
- E.** Хронічно-ниркова недостатність

90. ШМД викликали до хворого 63-х років. Зі слів родичів хворий впродовж 20-ти років страждає на цукровий діабет. В останні дні був сонливим, скаржився на нудоту, блювання, пив багато рідини, часто мочився. Годину назад знепритомнів. Об'єктивно: хворий в непритомному стані, шкіра суха. Дихання глибоке, шумне (Кусмауля), в повітрі запах - ацетону. Очні яблука м'які. Рефлекси відсутні. Який стан розвинувся у хворого?

- A.** Кетоацидотична кома
- B.** Церебральна кома
- C.** Гіпоглікемічна кома
- D.** Уремична кома
- E.** Печінкова кома

91. Батьки, дитина яких народилась передчасно з масою 1600 г, цікавляться, коли вона досягне рівня фізичного розвитку однолітків, що народилися доношеними?

- A.** В 2-3 роки
- B.** В 1 рік
- C.** В 4 роки
- D.** В 5-6 років
- E.** В 6-7 років

92. Який продукт харчування слід першо-

чергово рекомендувати пацієнці з діагнозом залізодефіцитної анемії?

- A.** М'ясо
- B.** Квасоллю
- C.** Банани
- D.** Лимони
- E.** Манна каша

93. Пацієнт скаржиться на біль в грудній клітці зліва, який посилюється під час кашлю, дихання. Аускультативно: дихання послаблене, шум тертя плеври. Який найбільш імовірний діагноз?

- A.** Сухий плеврит
- B.** Сухий перикардит
- C.** Ексудативний перикардит
- D.** Стенокардія вазоспастична
- E.** Ексудативний плеврит

94. Через 6 діб після ін'єкції анальгіну на сідниці у хворої утворився різко болючий інфільтрат з гіперемією шкіри над ним, місцевим підвищенням температури. Температура тіла 38°C. Відображена картина дозволяє запідозрити:

- A.** Післяін'єкційний абсцес
- B.** Бешиха
- C.** Флегмона
- D.** Карбункул
- E.** Фурункул

95. У постраждалого 42-х років виявлено поранення черепа вибуханням головного мозку. Волосся навколо поранення обстрижене, шкіра оброблена йодонатом, на вибухання накладена стерильна серветка з ізотонічним розчином натрію хлориду. Що необхідно покласти навколо вибухання, щоб не відбулося здавлення головного мозку?

- A.** Ватно-марлевий бублик
- B.** Шину Еланського
- C.** Шину Крамера
- D.** Шину Бакшеєва
- E.** Стерильний ватно-марлевий тампон

96. У породіллі на 11-ту добу післяпологового періоду спостерігається гіпертермія 39°C, болі в правій молочній залозі. Загальний стан - середньої важкості. При пальпації виявлено ущільнення в молочній залозі з ділянкою розм'якшення та флюктуації посередині. Яка тактика фельдшера ФАПу?

- A.** Припинення грудного вигодовування, госпіталізація
- B.** Антибіотики, спостереження
- C.** Припинення грудного вигодовування, антибіотики
- D.** Припинення грудного вигодовування, хірургічне втручання
- E.** Туге перев'язування грудей, сечогінні

97. При дослідженні пульсу фельдшер ФАПу виявив, що у пацієнта частота пульсу становить 110/хв. Як він повинен оцінити такий пульс?

- A.** Тахікардія
- B.** Брадикардія
- C.** Гіпертензія
- D.** Аритмія
- E.** Ниткоподібний пульс

98. На ФАП доставлений пацієнт 50-ти років з пупковою грижею, після фізичного навантаження виник раптовий біль у ділянці випинання, збільшення об'єму і напруження грижі. Яка тактика фельдшера є найбільш доцільною в даному випадку?

- A.** Терміново госпіталізувати в хірургічне відділення
- B.** Спокій
- C.** Надання лежачого положення
- D.** Міхур з льодом на місце випинання
- E.** Обмеження прийому їжі

99. Фельдшера ФАПу викликали до дитини 9-ти років, у якої на фоні грипозної пневмонії розвинулась легенева кровотеча: з'явилась рожева піна з рота, кашель з виділенням яскраво-червоного пінистого харкотиння. Застосуйте кровоспинний препарат:

- A.** Дицинон
- B.** Анальгін
- C.** Аспірин
- D.** Корглікон
- E.** Парацетамол

100. Ви, фельдшер ФАПу, прийшли на патронаж до хлопчика 10 місяців. Дитина розвивається гармонійно, фізичний розвиток відповідає віковій нормі. Скільки зубів повинно бути у дитини?

- A.** 6
- B.** 4
- C.** 5
- D.** 3
- E.** 7

101. До фельдшера ФАПу звернулася пацієнтка 60-ти років, у якої два місяці тому в ділянці лівої молочної залози з'явилась виразка з сірим дном. Шкіра навколо неї набрякла, децю гіперемована. Навколо

пальпується щільний безболісний інфільтрат. Пахвові лімфовузли зліва збільшені. Який найбільш імовірний діагноз?

- A.** Злоякісне новоутворення молочної залози
- B.** Трофічна виразка молочної залози і пахвовий лімфаденіт
- C.** Первинний сифіліс
- D.** Туберкульоз шкіри молочної залози і пахвовий лімфаденіт
- E.** Карбункул молочної залози і пахвовий лімфаденіт

102. Хвора жінка скаржиться на головний біль, нудоту, блювання. При обстеженні звертає увагу рівень АТ- 210/110 мм рт.ст. Який препарат треба ввести у даному випадку?

- A.** Клофелін 0,01% - 1,0мл
- B.** Платифілін 0,2% - 1,0в/м
- C.** Аналгін 50% - 2,0 в/м
- D.** Димедрол 1% - 1,0 в/м
- E.** Атропін 0,1% - 0,5 п/шк

103. При огляді дитини 10-ти років фельдшер ФАПУ виявив гіпостатуру на тлі вродженої вади серця. Які ознаки є характерними для гіпостатури?

- A.** Пропорційне зменшення маси і довжини тіла дитини
- B.** Надмірна вага при середньому зрості
- C.** Дефіцит ваги при високому зрості
- D.** Пропорційне збільшення ваги та довжини тіла
- E.** Збільшення обводу голови при дефіциті маси тіла

104. До фельдшера ФАПУ звернувся хворий зі скаргами на різке здуття живота, незначні випорожнення, нудоту, загальну слабкість. Вважає себе хворим близько року. Багато курить, зловживає спиртным. Об'єктивно: на шкірі обличчя і спини - судинні "зірочки". Шкіра суха, помірно бліда, долоні гіперемовані, гоїлки і стопи набряклі. Волосся на голові тонке, рідке. Живіт різко збільшений, пупок випнутий. Навколо пупка венозна сітка у вигляді "голови медузи". У черевній порожнині виявлено вільну рідину. Який попередній діагноз у хворого?

- A.** Цироз печінки
- B.** Хронічний гепатит
- C.** Рак шлунка
- D.** Хронічний панкреатит
- E.** Хронічний гастрит

105. Фельдшер ШМД прибув на виклик до хворої зі скаргами на різкий біль внизу живота справа, запаморочення. Остання менструація 2 тижні тому. Об'єктивно: шкіра бліда, АТ- 80/60 мм рт.ст., Рс-

92/хв. Живіт напружений, болючий більше справа в нижніх відділах. Симптом Щоткіна-Блюмберга позитивний в нижніх відділах живота. Який найбільш імовірний діагноз?

- A.** Апоплексія яєчника
- B.** Перекрути ніжки кісти яєчника
- C.** Позаматкова вагітність
- D.** Гострий апендицит
- E.** Фіброміома

106. На профілактичному огляді фельдшер виявив у жінки 23-х років на шийці матки оксамитового вигляду виразку. Діагноз: ерозія. Який метод інструментального обстеження треба використати для підтвердження діагнозу?

- A.** Кольпоскопія
- B.** Зондування порожнини матки
- C.** Пункція черевної порожнини через заднє склепіння
- D.** Діагностичне вишкрібання порожнини матки
- E.** УЗД

107. Пацієнту 35-ти років призначено внутрішньом'язове введення антибіотика після проби на індивідуальну чутливість. Який розчинник повинен використати фельдшер ФАПУ, розводячи антибіотик для проведення проби?

- A.** Ізотонічний розчин хлориду натрію
- B.** 0,5% розчин новокаїну
- C.** Дистильована вода
- D.** 5% розчин глюкози
- E.** 0,25% розчин новокаїну

108. У хворого 55-ти років під час диспансерного огляду вперше виявлено невеликий лейкоцитоз, абсолютний лімфоцитоз за рахунок зрілих лімфоцитів, тіні Гумпрехта. Скарж хворий не має. Яке захворювання системи крові можна запідозрити?

- A.** Хронічний лімфолейкоз
- B.** Хронічний мієлолейкоз
- C.** Гострий лейкоз
- D.** Гіпопластична анемія
- E.** Лімфогранулематоз

109. Виклик фельдшера ФАПУ до дитини 4-х років, яка хворіє 5-й день. Скарги на кашель, світлобоязнь, сльозотечу, t° - 38, $2^{\circ}C$. На слизовій оболонці шік білі крапкові плями, на піднебінні червоні плями. Який висип з'явиться у дитини при подальшому розвитку хвороби?

- А.** Поетапний плямисто-папульозний
- В.** Пустульозний
- С.** Поліморфний
- Д.** Геморагічний
- Е.** Одномоментний плямисто-папульозний

110. До фельдшера ФАПУ звернулася вагітна в терміні 35 тижнів за консультацією. При огляді фельдшером визначено: голівка плоду зліва, серцебиття вислуховується на рівні пупка, передлегла частина відсутня. Фельдшер повинен направити вагітну:

- А.** До дільничного гінеколога
- В.** На УЗД
- С.** До ВПВ
- Д.** В гінекологічне відділення
- Е.** До терапевта

111. До фельдшера ФАПУ звернувся пацієнт 38-ми років зі скаргами на біль у поперековій ділянці, часте та болісне сечовипускання; сеча каламутна, температура тіла $37,6^{\circ}\text{C}$. Вважає себе хворим 2 роки. Об'єктивно: шкіра бліда, невеликі набряки під очима, симптом Пастернацького позитивний. Який попередній діагноз?

- А.** Хронічний пієлонефрит
- В.** Хронічний гломерулонефрит
- С.** Гострий пієлонефрит
- Д.** Гострий гломерулонефрит
- Е.** Нирковокам'яна хвороба

112. Фельдшер ФАПУ оглядає пацієнтку 47-ми років зі скаргами на біль, почервоніння передньої поверхні правої гомілки, температуру тіла до 39°C ., які з'явилися після незначної подряпини шкіри. Об'єктивно: на передній поверхні правої гомілки визначається гіперемія шкіри до 15×10 см з чіткими контурами, незначний набряк. Який найбільш імовірний діагноз?

- А.** Бешиха гомілки
- В.** Абсцес гомілки
- С.** Флегмона гомілки
- Д.** Фурункул гомілки
- Е.** Карбункул гомілки

113. У жінки ниючий біль у правому підребер'ї з іррадіацією під праву лопатку, гіркий присмак у роті. Хворіє 5 років. Об'єктивно: позитивний симптом Ортнера. Дайте пораду дружині з дієтичного харчування:

- А.** Не вживати жирної і смаженої їжі
- В.** Не вживати багато вуглеводів
- С.** Не вживати соленої їжі
- Д.** Не вживати багато рідини
- Е.** Вживати йодовмісні продукти

114. На четверту добу після отримання колотої рани правої стопи у хворого підвищилася температура тіла до 38°C , пахвинні лімфатичні вузли збільшилися, стали болючі, шкіра над ними почервоніла. Про яке ускладнення рани можна думати?

- А.** Лімфаденіт
- В.** Флегмона
- С.** Бешиха
- Д.** Лімфангоїт
- Е.** Правець

115. У хворого 10 років тому був перелом середньої третини лівої стегнової кістки. Після цього, протягом останніх 7-ми років, на місці перелому періодично з'являється гостре запалення з утворенням нориці, через яку виділяється гнійний вміст з елементами кісткової тканини. Через деякий час нориця закривається. Про яке ускладнення перелому слід думати?

- А.** Хронічний остеомієліт
- В.** Трофічна виразка
- С.** Флегмона м'якої тканини
- Д.** Бешиха
- Е.** Гострий остеомієліт

116. Фельдшер ФАПУ спостерігає за пацієнтом з лейкомією у якого раптово з'явилися загальна слабкість, головний біль, пітливість вночі, підвищення температури до 38°C . Для якого синдрому характерні ці симптоми?

- А.** Інтотоксикаційний
- В.** Анемічний
- С.** Геморагічний
- Д.** Гіперпластичний
- Е.** Імунодефіцитний

117. Фельдшер прибув на місце автокатастрофи. Один з пасажирів у стані клінічної смерті. Є підозра на перелом хребта в шийній ділянці. Що слід робити в цьому випадку для забезпечення прохідності дихальних шляхів?

- А.** Вивести вперед нижню щелепу
- В.** Опустити голову потерпілого
- С.** Запрокинути голову потерпілого
- Д.** Повернути голову потерпілого
- Е.** Підкласти валик під лопатки

118. У дитини 12-ти днів почервоніння шкіри та поодинокі ерозії поверхневого шару шкіри в пахових складках. Про яке захворювання може подумати фельдшер?

- A.** Попрілості II ступеня
- B.** Пітниця
- C.** Попрілості I ступеня
- D.** Вітряна віспа
- E.** Везикулопустульоз

119. Працівник лабораторії випадково пролив на кисть 30% сірчану кислоту. Що в першу чергу повинен виконати фельдшер здоровпункту?

- A.** Промити проточною водою
- B.** Обробити антидотом
- C.** Ввести анальгетики
- D.** Накласти асептичну пов'язку
- E.** Накласти мазеву пов'язку

120. На ФАП звернулася жінка 23-х років із затримкою менструації на 2 тижні, кровомажучі виділення з піхви. Фельдшер запідозрив порушену позаматкову вагітність, так як під час огляду пацієнтка втратила свідомість. Яке обстеження підтвердить цей діагноз?

- A.** Пункція через заднє склепіння
- B.** Лапаротомія
- C.** Біопсія шийки матки
- D.** Діагностичне вишкрібання матки
- E.** Бактеріоскопічне дослідження

121. До фельдшера ФАПу звернулася хвора із скаргами на підвищену подразливість, поганий сон, зниження працездатності, пам'яті, апетиту, відчуття тривоги. Захворювання пов'язує з психічною травмою. Який найбільш імовірний діагноз?

- A.** Неврастенія
- B.** Епілепсія
- C.** Біполярний психоз
- D.** Хвороба Альцгеймера
- E.** Істерія

122. Мама викликала фельдшера ФАПу до дитини 7-ми років у якої в анамнезі вірусний міокардит. Дитина скаржиться на серцебиття, виражену слабкість, утруднене дихання. Фельдшер виявив ознаки гострої лівошлуночкової недостатності. В якому положенні потрібно госпіталізувати дитину до лікарні?

- A.** Напівсидячи
- B.** На правому боці
- C.** Лежачи на щиті
- D.** З опущеним головним кінцем
- E.** На лівому боці

123. В школі фельдшером ФАПу діагностовано скарлатину. Дитина госпіталізована. Накладений карантин. Контактні обстежені, на них заведені листи спостереження. Скільки днів триватиме каран-

тин?

- A.** 7
- B.** 21
- C.** 14
- D.** 10
- E.** 3

124. У потерпілого внаслідок ДТП спостерігається відсутність дихання, пульсу на сонній артерії, широкі зіниці. Вкажіть першочергову дію фельдшера:

- A.** Розпочати серцево-легеневу реанімацію
- B.** Дати вдихнути нашатирного спирту
- C.** Викликати швидку допомогу
- D.** Викликати міліцію
- E.** Ввести хлористий кальцій

125. Пацієнтка 53-х років, доярка, звернулася до фельдшера ФАПу зі скаргами на біль у дрібних суглобах кистей рук, "ранкову скутість" даних суглобів. Об'єктивно: дрібні суглоби кистей рук припухлі, деформовані. Кисті рук відхилені у бік ліктя. У крові: Нв- 100 г/л, ер.- 3, 0 · 10¹²/л, лейкоц.- 10 · 10⁹/л, ШОЕ- 45 мм/год, гострофазові показники крові підвищені. Вкажіть найбільш імовірний діагноз:

- A.** Ревматоїдний артрит
- B.** Деформуючий артрит
- C.** Туберкульозний артрит
- D.** Гонорейний артрит
- E.** Ревматичний артрит

126. Фельдшер ШМД оглянув пацієнта 30-ти років, який упав з висоти 2 метрів на ноги. Об'єктивно: болючість у ділянці другого поперекового хребця, яка збільшується при навантаженні по вісі хребта. Вкажіть положення, у якому необхідно транспортувати пацієнта:

- A.** На спині
- B.** На лівому боці
- C.** На правому боці
- D.** Напівсидячи
- E.** У положенні "жаби"

127. Фельдшер ФАПу під час об'єктивного обстеження пацієнта 53-х років виявив посмикування м'язів і болючість у ділянці рани правої стопи, тризм, дисфагію, ригідність потиличних м'язів (рану отримав 3 дні тому). Зазначте попередній діагноз:

- A.** Правець
- B.** Сепсис
- C.** Гангрена
- D.** Остеомієліт
- E.** Сказ

128. При дослідженні мазка піхвового

вмісту на визначення ступеня його чистоти, виявлено: паличок Додерлейна мало, багато лейкоцитів, переважно кокова флора, реакція вмісту піхви слабколужна. Це характерно для такого ступеню чистоти піхви:

- A. III
- B. I
- C. II
- D. IV
- E. -

129. Перша допомога фельдшером ФАПУ при апное у малюка, хворого на кашлюк, починається з:

- A. Звільнення ротової порожнини від харкотиння та слизу
- B. Введення спазмолітичних препаратів
- C. Проведення закритого масажу серця
- D. Проведення інгаляцій з протеолітичними ферментами
- E. Штучна вентиляція легень методом "рот в рот"

130. Потерпілий внаслідок ДТП збуджений, голосно кричить, реально не оцінює свій стан. При огляді виявлено рану середньої третини правої гомілки, в глибині якої видно уламки кісток. Значна артеріальна кровотеча. Що потрібно виконати в першу чергу при наданні першої допомоги потерпілому?

- A. Тимчасове спинення кровотечі
- B. Асептична пов'язка
- C. Боротьба з шоком
- D. Транспортна іммобілізація
- E. Рентгенологічне обстеження

131. Вагітна 19-ти років звернулася до фельдшера ФАПУ, щоб стати на облік по вагітності. При вимірюванні зовнішніх розмірів тазу отримані дані: 26-29-30-20. Який таз у жінки?

- A. Нормальний
- B. Простий плоский
- C. Загальнорівномірнорозвужений
- D. Плоскорохітичний
- E. Чоловічий

132. Де спостерігається стоншення підшкірно-жирової клітковини в разі гіпотрофії II ступеня?

- A. На тулубі та кінцівках
- B. На животі
- C. На тулубі, кінцівках, обличчі
- D. Тільки на кінцівках
- E. Тільки на тулубі

133. Фельдшер ШМД застосував джгут для зупинки артеріальної кровотечі. На який час максимально накладається

джгут на кінцівку взимку?

- A. 1 година
- B. 0,5 години
- C. 2 години
- D. 2,5 години
- E. 3 години

134. До фельдшера ФАПУ звернувся хворий 60-ти років зі скаргами на неприємні відчуття в задньому проході, біль та домішки крові під час акту дефекації. При огляді виявлено варикозні вузли в ділянці анального отвору. Який діагноз найбільш імовірний?

- A. Геморой
- B. Тріщина заднього проходу
- C. Гострий парапроктит
- D. Рак прямої кишки
- E. Поліпи прямої кишки

135. Пацієнт 23-х років знаходиться на стаціонарному лікуванні в хірургічному відділенні з приводу захворювання, яке ускладнилось сепсисом. Добові коливання температури тіла становить 3 – 4°C. Який тип температурної кривої спостерігається в даному випадку?

- A. Гектична
- B. Неправильна
- C. Ремітуюча
- D. Хвилеподібна
- E. Інтермітуюча

136. Пацієнту з гострою серцевою недостатністю проведено кровопускання. З метою попередження якого ускладнення фельдшер повинен слідкувати за дотриманням суворого ліжкового режиму та здійснювати контроль за пульсом та артеріальним тиском?

- A. Ортостатичний колапс
- B. Непритомність
- C. Шок
- D. Напад ядухи
- E. Тромбоемболія

137. У дитини 10 років під час уроку почалась носова кровотеча. Яку допомогу необхідно надати дитині?

- A. Ввести в носові ходи тампони з 3% розчином перекису водню
- B. Закрапати в ніс 0,05% розчин нафтизи-ну
- C. Надати дитині горизонтальне положення
- D. Ввести кордіамін підшкірно
- E. Ввести в носові ходи тампони, змочені в розчині фурациліну 1:5000

138. На ФАП звернулася мама з 13-річною дочкою. Після ретельного обсте-

ження діагностовано атрезія дівочої пліви. Якою має бути тактика?

- A.** Хірургічний розтин пліви
- B.** Повторний огляд через 6 місяців
- C.** Гормональна терапія
- D.** Симптоматична терапія
- E.** Повторний огляд через 3 місяці

139. У 10-річної дитини після загострення тонзиліту з'явилися порушення мови, письма, ходи. До якого дослідження крові потрібно підготувати пацієнта?

- A.** Ревмопроби
- B.** Вміст холестерину
- C.** Вміст загального білірубіну
- D.** Вміст глюкози
- E.** Вміст залишкового азоту

140. У жінки 28-ми років через два дні після переохолодження з'явилося часте і болісне сечовипускання (через кожні 30-40 хв.), кров у сечі наприкінці сечовипускання. Об'єктивно: при пальпації болючість в надлонній ділянці. Температура тіла 37°C. Найімовірніший попередній діагноз?

- A.** Гострий цистит
- B.** Гострий пієлонефрит
- C.** Ниркова колька
- D.** Гострий гломерулонефрит
- E.** Нецукровий діабет

141. Пацієнтка 22-х років звернулася до фельдшера здоров'я з приводу попередження небажаної вагітності. Жінка в шлюбі, має двох дітей. Обстежена, гінекологічних захворювань не виявлено. Який метод контрацепції найдоцільніше рекомендувати даній пацієнтці?

- A.** Внутрішньоматковий
- B.** Хірургічний
- C.** Гормональний
- D.** Посткоїтальний
- E.** Бар'єрний

142. Який з методів ведення пологів слід обрати, якщо у роділлі з кровотечею встановлено діагноз центрального перележання плаценти?

- A.** Кесарів розтин
- B.** Накладання акушерських щипців
- C.** Поворот плоду на ніжку і витягнення на ніжку
- D.** Амніотомія з наступною епізіотомією
- E.** Поворот за Архангельським

143. В нормі добова кількість сечі у здорової людини становить:

- A.** 1500-2000 мл
- B.** 500-1000 мл
- C.** 1000-1200 мл
- D.** 2000-2500 мл
- E.** 2500-3000 мл

144. У дитини часте блювання, біль в епігастрії, рідкий стілець до 8 разів на добу з неприємним запахом, зеленуватого кольору, водянистий. Хворіє 3-тю добу, з анамнезу - вживав тістечко з кремом. Яке обстеження потрібно призначити для уточнення діагнозу?

- A.** Бактеріологічне дослідження випорожнень
- B.** Загальний аналіз крові
- C.** Загальний аналіз сечі
- D.** Дослідження випорожнень на яйця гельмінтів
- E.** Копрологічне дослідження випорожнень

145. Фельдшера ШМД викликали до потерпілої 35-ти років, яка 6 годин тому випила 100 мл столового оцту з суїцидним наміром. Скаржитися на слабкість, спрагу, біль у роті і епігастрії, слинотечу. Слизова оболонка рота гіперемована. Перша допомога:

- A.** Промити шлунок холодною водою через зонд
- B.** Викликати блювання
- C.** Промити шлунок теплою водою
- D.** Промити шлунок розчином соди через зонд
- E.** Промити шлунок розчином перманганату калію

146. На ФАП доставлений хворий зі скаргами на головний біль, погіршення зору, пітливість, біль у животі, слинотечу, нудоту. 6 годин тому оприскував город хлорофосом. Встановлено діагноз: гостре отруєння хлорофосом. Який антидот найдоцільніше застосувати?

- A.** Розчин атропіну сульфату 0,1%
- B.** Розчин унітіолу 5%
- C.** Розчин тіосульфату 20%
- D.** Антидот Стрижевського
- E.** Розчин натрію гідрокарбонату 3%

147. Оглядаючи жінку з терміном вагітності 26 тижнів, фельдшер ФАПу діагностував початок передчасних пологів. З метою профілактики дистрес-синдрому він введе:

- A.** Внутрішньом'язово дексаметазон 6 мг
- B.** Внутрішньовенно гініпрал
- C.** Сублінгвально ніфедипін
- D.** Внутрішньом'язово дексаметазон 24 мг
- E.** Окситоцин 5 ОД та 500 мл 0,9% натрію хлориду

148. Хвора 40-ка років на прийомі у фельдшера раптово втратила свідомість, упала. З'явилися тонічні, а потім клонічні судоми. Із рота виділяється піна з розовим відтінком. Відмічено мимовільне сечовиділення. Яку невідкладну допомогу необхідно надати хворій?

- A.** Притримати хвору за голову і кінцівки, повернути голову набік
- B.** Ввести магнію сульфат
- C.** Викликати лікаря
- D.** Виміряти артеріальний тиск
- E.** Ввести серцеві засоби

149. Фельдшер ШМД оглядає постражда-

лого на місці ДТП. Пацієнт скаржиться на головний біль, нудоту, запаморочення, одноразове блювання. Зі слів дружини, був непритомний кілька хвилин. Який попередній діагноз?

- A.** Струс головного мозку
- B.** Забій головного мозку
- C.** Синкопальний синдром
- D.** Психоемоційний стрес
- E.** Вегетативний криз

150. Фельдшер здорзовпункту повинен виконати гальванізацію комірцевої зони за Щербаком. Який струм використовується при класичній методиці гальванізації?

- A.** Постійний
- B.** Змінний
- C.** Імпульсний
- D.** Модульований
- E.** Високочастотний

НАВЧАЛЬНЕ ВИДАННЯ

Центр тестування професійної компетентності фахівців з вищою освітою напрямів підготовки “Медицина” і “Фармація”.

ЗБІРНИК ТЕСТОВИХ ЗАВДАНЬ ДЛЯ ЛІЦЕНЗІЙНОГО ІСПИТУ: КРОК М. ЛІКУВАЛЬНА СПРАВА.

Київ. Центр тестування професійної компетентності фахівців з вищою освітою напрямів підготовки “Медицина” і “Фармація”.
(Українською мовою).

Підписано до друку 08.04./№102. Формат 60x84 1/8
Папір офсет. Гарн. Times New Roman Суг. Друк офсет.
Ум.друк.арк.16. Облік.вид.арк. 20.
Тираж.(4746 прим. – укр. мова).

Б					
багатоплідний	многоплодный	клекочучий	клокочущий	привушний	околоушный
бешиха	рожа	ковтання	глотание	променевиий	лучевой
блювання	рвота	комірцевий	воротниковый	променезап'ястковий	лучезапястный
блювотний	рвотный	крейда	мел	пухирець	пузырёк
В		крижі	крестец	пухлина	опухоль
вагітність	беременность	кровотеча	кровотечение	Р	
вада	беременность	кроповий	укропный	раптово	внезапно
вантажівка	грузовик	купок	культя	ризик	риск
вапно	известь	кульгавість	хромота	риси	черты
вигодовування	вскармливание	куприк	копчик	рідина	жидкость
викидень	выкидыш	Л		рідкий	жидкий
вимушений	вынужденный	литковий	икроножный	рогівка	роговица
випинання	выпячивание	лоно	лобок	родзинки	изюм
випорожнення	испражнения	лусочка	чешуйка	роділля	роженница
виразка	язва	М		розпал	разгар
висип	сыпь	марення	бред	розпитування	расспрос
витрішкуватість	пучеглазие	метушитись	суетиться	розтин	сечение
вишкрібання	выскабливание	мигдалик	миндалина	рукавичка	перчатка
вівчак, вовчак	волчанка	миготливий	мерцательный	рідина	жидкость
відвар	отвар	міський	городской	С	
відмова	отказ	міхур	пузырь	садна	ссадины
відраза	отвращение	млявий	вялый	свербіж, сверблячка	зуд
відхідник	анус	Н		сеча	моча
відшарування	отслойка	набряк	отёк	сечовід	мочеточник
вічко	зев	надмірний	избыточный	сечогінний	мочегонный
вогнепальний	огнестрельный	напруга	напряжение	сир	творожистый
вогнищевий	очаговий	натискування	нажатие	сироподібний	ягодица
воротар	привратник	натще	натошак	сідниця	свод
ворушіння	шевеление	нашарування	наслоение	склепіння	висок
втомлюваність	утомляемость	негативний	отрицательный	скроня	скованность
втручання	вмешательство	нежить	насморк	скутість	сосание
вузловий	узловой	нездужання	недомогание	смоктання	сосание
Г		необгрунтований	необоснованный	соняшниковий	подсолнечный
гавкаючий	лающий	непритомність	потеря сознания	спадковість	наследственность
годування	кормление	нирка	почка	спарга	жажда
голка	иголка	нориця	свищ	сприяти	способствовать
гомілка	голень	нодота	тошнота	статевий	половой
горб	бугор	О		статура	телосложение
гумовий	резиновый	обробка	обработка	стежно	бедро
Д		обличчя	лицо	стиснення	сдавление
дільничий	участковый	ознака	признак	стрімкий	стремительный
довідка	справка	оксамит	бархат	струминний	струйний
дозволений	разрешённый	оперізуючий	опоясывающий	струс	сотрясение
долоня	ладонь	опік	ожог	судоми	судороги
допоміжний	вспомогательный	осередок	очаг	сумісність	совместимость
доправляти	доставлять	особистий	личный	суміш	смесь
дотримання	соблюдение	остуда	озноб	сутінковий	сумеречный
драбина	лестница	отруєння	отравление	Т	
Ж		очеревина	брюшина	терміновий	экстренный
жовтяниця	желтуха	П		терпність	онемение
жувальний	жевательный	паління	курение	тиск	давление
З		пахвинний, паховий	паховый	травний	пищеварительный
забій	ушиб	пахвовий	подмышечный	тривалий	длительный
загартовування	закаливание	пекучий	жгучий	тулуб	туловище
загосння	заживление	передміхуровий	предстательный	У	
задишка	одышка	переконати	убедить	усунення	устранение
закреп	запор	переймоподібний	приступообразный	Х	
залишковий	остаточный	переміжний	переменяющийся	харкотиння	мокрота
залоза	железа	перенісся	переносица	харчування	питание
занурювати	погружать	печіння	жжение	хода	походка
запалення	воспаление	північ	север	хребет	позвоночник
запаморочення	головокружение	півнячий	петушиный	Ц	
засіб	средство	підгузок	подгузник	цукровий	сахарный
затерплість	онемение	підсумковий	итоговый	Ч	
заходи	мероприяття	піногасники	пеногасители	чадний	угарный
зважування	взвешивание	піхва	влагалище	черговий	дежурный
звивистий	извитой	плескати	плоский	чергування	дежурство
зволожений	увлажнённый	повідомлення	известие	черевний	брюшной
зворотній	обратный	повіка	веко	Ш	
здуття	вздутие	подряпина	царапина	шар	слой
здувинний	подвздошный	пологовий будинок	роддом	шкіра	кожа
зіниця	зрачок	полум'я	клубника	шлунок	желудок
знепритомніти	потерять сознание	полуниця	клубника	штучний	искусственный
зомління	обморок	поперек	поясница	Щ	
зріст	рост	породілля	родильница	щелепа	челюсть
К		посіпування	подергивание	щеплення	прививка
калітка	мошонка	потилиця	затылок	щур	крыса
кашлюк	коклюш	поточний	текущий	Я	
квасоля	фасоль	правець	столбняк	ядуха	удушье
		прибирання	уборка	ясна	дёсны, десна